

Efeito do extrato de *Anacardium occidentale* L. durante a gestação, lactação e no desenvolvimento da prole de ratos

*Effect of *Anacardium occidentale* L. extract during pregnancy, lactation and on the development of rat offspring*

*Efecto del extracto de *Anacardium occidentale* L. durante el embarazo, la lactancia y el desarrollo de la descendencia de ratos*

Recebido: 06/03/2021 | Revisado: 12/03/2021 | Aceito: 18/03/2021 | Publicado: 23/03/2021

Camila Maria Sousa de Andrade Nascimento

ORCID: <https://orcid.org/0000-0003-4380-1433>
Universidade Federal de Campina Grande, Brasil
E-mail: camilanutriufcg@gmail.com

Jair Francisco de Lima Segundo

ORCID: <https://orcid.org/0000-0002-8683-6065>
Universidade Federal de Campina Grande, Brasil
E-mail: jairlimasegundo@gmail.com

Cláudia Patrícia Fernandes dos Santos

ORCID: <https://orcid.org/0000-0002-9449-4501>
Universidade Federal de Campina Grande, Brasil
E-mail: claudia.patricia@professor.ufcg.edu.br

Vanessa Bordin Viera

ORCID: <https://orcid.org/0000-0003-4979-4510>
Universidade Federal de Campina Grande, Brasil
E-mail: vanessa.bordinviera@gmail.com

Adriana Jesus de Medeiros

ORCID: <https://orcid.org/0000-0002-1948-9059>
Universidade Federal de Campina Grande, Brasil
E-mail: adrianaamedeirosnutri@gmail.com

Ana Gabriela do Rêgo Leite

ORCID: <https://orcid.org/0000-0003-0900-887X>
Universidade Federal de Campina Grande, Brasil
E-mail: gabrielaleitenutricionista@gmail.com

Gabriela Alves de Lima

ORCID: <https://orcid.org/0000-0003-0066-8433>
Universidade Federal de Campina Grande, Brasil
E-mail: lima.gabriela1@gmail.com

Larissa Maria Gomes Dutra

ORCID: <https://orcid.org/0000-0003-1179-0434>
Universidade Federal de Campina Grande, Brasil
E-mail: lara-dutra@hotmail.com

Maciel da Costa Alves

ORCID: <https://orcid.org/0000-0003-1728-6642>
Universidade Federal de Campina Grande, Brasil
E-mail: alvesm.c.50@gmail.com

Rita de Cássia de Araújo Bidô

ORCID: <https://orcid.org/0000-0003-1433-6827>
Universidade Federal de Campina Grande, Brasil
E-mail: rita_decassia_ita@hotmail.com

Thalia Amannara Melo da Costa

ORCID: <https://orcid.org/0000-0001-9736-908X>
Universidade Federal de Campina Grande, Brasil
E-mail: thaliaamannara2017@gmail.com

Resumo

Anacardium occidentale L. é uma espécie arbórea, pertencente à família Anacardiaceae, encontrada em muitos países. No Brasil, é conhecida popularmente como “cajueiro”, “cajueiro roxo”, sendo considerada uma espécie nativa brasileira que apresenta ampla distribuição em todo o território nacional. Portanto, o objetivo deste estudo foi avaliar o efeito do tratamento materno com o extrato de *A. occidentale* na toxicidade materna e no desenvolvimento pós-natal da prole de ratos. Procedeu-se o estudo fitoquímico preliminar da planta, no qual realizaram-se testes qualitativos para

identificação de alcalóides, flavonoides e taninos através de reações clássicas de coloração e precipitação. Foram utilizadas ratas fêmeas primíparas, da linhagem Wistar, com idade entre 90 e 120 dias, e peso de 200 ± 50 g. As ratas foram acasaladas por 24 horas, sendo uma fêmea para cada macho. Após a confirmação da prenhez, as ratas gestantes foram alojadas em gaiolas-maternidade individuais, divididas aleatoriamente em dois grupos: Grupo CONTROLE (n=9) que recebeu água destilada por gavagem; e grupo EXTRATO (n=9), que recebeu a dose de 100mg/kg do extrato bruto do *Anacardium occidentale*, por meio de gavagem do primeiro dia de gestação até o final da lactação. Durante a gestação, foram avaliados os sinais de toxicidade das progenitoras e o desenvolvimento somático e físico da prole. Os resultados deste estudo apontam que a administração do extrato hidroalcolólico da folha do cajueiro roxo afetou o desenvolvimento físico e somático da prole, sugerindo efeito tóxico neonatal. Além disso, esse extrato também induziu toxicidade materna sistêmica, caracterizado pela presença de sinais clínicos de toxicidade.

Palavras-chave: Plantas medicinais; Desenvolvimento físico; Maturação somática.

Abstract

Anacardium occidentale L. is a tree species in the Family Anacardiaceae, found in many countries. In Brazil, it is popularly known as "cashew", "purple cashew", being considered a native Brazilian species that has wide distribution throughout the national territory. Therefore, the aim of this study was to evaluate the effect of maternal treatment with A. western extract on maternal toxicity and postnatal development of rat offspring. A preliminary phytochemical study of the plant was carried out, in which qualitative tests were performed to identify alkaloids, flavonoids and tannins through classical staining and precipitation reactions. Primiparous female wistar rats, aged between 90 and 120 days, and weighing 200 days were ± 50 g. The rats were mated for 24 hours, being one female for each male. After confirming pregnancy, pregnant rats were housed in individual maternity cages, randomly divided into two groups: CONTROL Group (n=9) that received water distilled by gavage; and EXTRACT group (n=9), which received the dose of 100mg/kg of the crude extract of *Anacardium occidentale*, by gavage from the first day of gestation until the end of lactation. During pregnancy, the signs of toxicity of the progenitors and the somatic and physical development of the offspring were evaluated. The results of this study indicate that the administration of hydroalcoholic extract from the purple cashew leaf affected the physical and somatic development of the offspring, suggesting a neonatal toxic effect. In addition, this extract also induced systemic maternal toxicity, characterized by the presence of clinical signs of toxicity.

Keywords: Medicinal plants; Physical development; Somatic maturation.

Resumen

Anacardium occidentale L. es una especie de árbol en la Familia Anacardiaceae, que se encuentra en muchos países. En Brasil, es popularmente conocido como "anacardo", "anacardo púrpura", siendo considerado una especie nativa brasileña que tiene una amplia distribución por todo el territorio nacional. Por lo tanto, el objetivo de este estudio era evaluar el efecto del tratamiento materno con extracto A. western sobre toxicidad materna y desarrollo posnatal de la descendencia rata. Se llevó a cabo un estudio fitoquímico preliminar de la planta, en el que se realizaron pruebas cualitativas para identificar alcaloides, flavonoides y taninos a través de las reacciones clásicas de tinción y precipitación. Las ratas wistar hembras primíparas, de entre 90 y 120 días, y con un peso de 200 días fueron ± 50 g. Las ratas estuvieron apareadas durante 24 horas, siendo una hembra por cada macho. Después de confirmar el embarazo, las ratas embarazadas fueron alojadas en jaulas de maternidad individuales, divididas aleatoriamente en dos grupos: CONTROL Group (n=9) que recibió agua destilada por gavage; y grupo EXTRACT (n=9), que recibió la dosis de 100mg/kg del extracto crudo de *Anacardium occidentale*, por gavage desde el primer día de gestación hasta el final de la lactancia. Durante el embarazo, se evaluaron los signos de toxicidad de los progenitores y el desarrollo somático y físico de la descendencia. Los resultados de este estudio indican que la administración de extracto hidroalcohólico de la hoja de anacardo púrpura afectó el desarrollo físico y somático de la descendencia, lo que sugiere un efecto tóxico neonatal. Además, Este extracto también indujo toxicidad materna sistémica, caracterizada por la presencia de signos clínicos de toxicidad.

Palabras clave: Plantas medicinales; Desarrollo físico; Maduración somática.

1. Introdução

O emprego de plantas e fitoterápicos vem sendo uma alternativa com finalidade terapêutica na prevenção, tratamento e resolução de processos patológicos e é uma das formas mais antigas da prática medicinal da humanidade (Santos, 2019). Cerca de 80% da população mundial faz uso de uma variedade de medicamentos tradicionais, incluindo medicamentos

fitoterápicos, para o diagnóstico, prevenção e tratamento de doenças e para a melhoria do bem-estar geral, além disso, o Brasil é o país que detém a maior parcela da biodiversidade mundial que corresponde de 15 a 25%, entretanto, apenas 17% são investigadas cientificamente (Bruning, et. al 2012).

Apesar da crescente utilização e importância, nos últimos anos foram notificados poucos estudos a respeito das plantas medicinais e fitoterápicos, ocasionando uma falta de padronização no momento da preparação. A ausência de estudos para comprovação da eficácia dessas plantas medicinais leva a população a utilizá-las apenas com o conhecimento popular (Turolla & Nascimento, 2006). Muitos estudos têm comprovado que determinadas plantas medicinais podem causar reações de toxicidade no organismo, e por esse motivo, são contraindicadas por apresentarem em sua estrutura química, substâncias que levam a mãe e o feto a sérios problemas, como aborto, sangramentos e efeitos teratogênicos (Mengue et al., 2001).

A gravidez é uma condição capaz de provocar alterações fisiológicas, resultando em muitos problemas incluindo náuseas, vômitos, prisão de ventre e azia e esses sintomas resultam na procura de medicamentos prescritos ou não, além da utilização de plantas medicinais (Silva, 2017). O consumo de produtos fitoterápicos é preferido em detrimento dos medicamentos sintéticos devido à percepção de que as ervas são mais seguras para o feto. Mesmo que na maioria das vezes não existam evidências de segurança no uso de fitoterápicos na gestação e lactação, essas são cada vez mais utilizadas por mulheres grávidas, visto que a prevalência da utilização de fitoterápicos na gravidez varia entre 7% e 55% de acordo com as características geográficas, sociais e culturais de cada região (John, 2015).

Anacardium occidentale L. é uma espécie arbórea, pertencente à família Anacardiaceae, encontrada em muitos países, dentre eles Índia, Brasil, Moçambique e Tanzânia e no Brasil, é conhecida popularmente como “cajueiro”, “cajueiro roxo”, além disso, trata-se de uma espécie nativa brasileira que apresenta ampla distribuição em todo o território nacional, presente nos biomas Amazônia, Caatinga, Cerrado, Mata Atlântica, Pampa, Pantanal (Silva-luz; Pirani, 2010).

Uma revisão de literatura mostrou que o cajueiro (*A. occidentale*) tem um potencial medicinal significativo pois contém metabólitos secundários responsáveis por efeitos terapêuticos. Na medicina popular suas indicações simbolizam riqueza de viabilidade para ações farmacológicas e tratamentos alternativos, que envolvem processos inflamatórios, infecciosos e cicatrizantes (Novaes & Novaes, 2021). Também é possível constatar que há estudos na literatura que corroboram com a ideia de que existe relação entre o uso popular do cajueiro por diferentes populações e seu potencial biológico. Além de tudo, torna-se evidente que a mesma apresenta-se como um vegetal ampla aplicabilidade para a farmacologia (Araújo et al., 2020).

Na literatura também existem relatos da utilização do extrato aquoso e hidroalcoólico da casca e da folha do *A. occidentale* no combate a bronquite, dor de dente, cólicas intestinais (Silva, 2007), além de alívios nos processos inflamatórios do trato gastrointestinal e hipertensão arterial sistêmica (Carvalho, 2011).

A espécie é dotada de diversas propriedades biológicas, dentre elas, destacam-se antiinflamatória, antioxidante, antimicrobiana e cicatrizante, portanto estas atividades estão relacionadas com a presença de alguns fitoconstituintes, como os flavonoides e taninos (Konan, 2006). No entanto, ainda não se sabe os efeitos provocados pelo uso do extrato da folha do cajueiro roxo (*A. occidentale*) durante o período de gestação e lactação e quais as repercussões maternas e fetais. Portanto, considerando a necessidade de avaliar os efeitos do uso de extratos durante a gestação e lactação, o objetivo deste estudo foi avaliar o efeito do tratamento materno com o extrato de *A. occidentale* na toxicidade materna e no desenvolvimento pós-natal da prole de ratos.

2. Metodologia

2.1 Coleta do material vegetal e identificação da espécie

Foram utilizadas as folhas da espécie *Anacardium occidentale*, as quais foram devidamente coletadas na manhã do mês de Outubro/2019, no município de Cuité, situado na microrregião do Curimataú Ocidental paraibano, com área de 741,840 km², tendo a Caatinga como bioma (IBGE, 2010). As demais partes da planta (flores, frutos e pequenos ramos) também foram coletadas, a fim de facilitar a identificação da espécie. A mesma foi classificada cientificamente, catalogada, preparada a sua exsiccata e depositada no Herbário do Departamento de Botânica da UFCG- campus Cuité/Paraíba.

2.2 Obtenção do extrato e triagem fitoquímica para alcalóides, flavonóides e taninos

As análises ocorreram no Laboratório de Bromatologia da Universidade Federal de Campina Grande – Campus Cuité-PB. Sendo feita a seleção das folhas íntegras para secagem em estufa de ar circulante à 40°C por três dias, as mesmas foram então trituradas em liquidificador. Foi preparado um extrato hidroalcoólico por maceração, no qual aproximadamente 200g de folhas foram infundidas em 1 litro de solução alcóolica (30:70 água: álcool), onde permaneceram durante sete dias. Posteriormente, o macerado foi filtrado, o extrato obtido foi concentrado à pressão reduzida, utilizando rota evaporador com temperatura não superior a 50 °C, até a remoção total do solvente.

Procedeu-se o estudo fitoquímico preliminar da planta, no qual realizaram-se testes qualitativos para identificação de substâncias presentes na folha do *Anacardium occidentale* através de reações clássicas de coloração e precipitação para analisar os seguintes compostos:

- Reação de Flavonóides (Reação de Shinoda): Colocou-se cerca de 2 mL do extrato alcoólico em um tubo de ensaio e adicionou-se dois fragmentos de Mg metálico. Adicionou-se 3 gotas de HCl concentrado.
- Reação de alcaloides: Adicionou-se 1mL do reagente de Dragendorff (Iodo bismutato de potássio) na amostra do extrato hidroalcoólico.
- Reação de taninos: Adicionou-se 2 gotas da solução de FeCl₃ a 5% em metanol em aproximadamente 2 mL do extrato hidro alcóolico (Kotz & Treichel, 2005).

2.3 Estudo das atividades biológicas

Foram utilizadas como modelo experimental ratas fêmeas primíparas, da linhagem Wistar, com idade entre 90 e 120 dias, e peso de 200 ± 50g, provenientes do Laboratório de Nutrição Experimental (LANEX) do Centro de Educação e Saúde (CES), da UFCG – campus Cuité/Paraíba. Os animais foram mantidos em caixas de prolipropileno, em condições-padrão: temperatura de 22 ± 1°C, com ciclo claro-escuro de doze horas controlado automaticamente (início da fase clara às 6:00h), umidade de ± 65, tendo livre acesso à água e ração durante todo o procedimento experimental. O projeto de pesquisa seguiu o protocolo experimental segundo as recomendações éticas do National Institute of Health Bethesda (Bethesda, USA), com relação aos cuidados com os animais. A pesquisa teve a aprovação do comitê de ética da UFCG, tendo como confirmação o protocolo CEP/CEUA 65/2018.

2.3.1 Animais e grupos experimentais

As ratas foram acasaladas por 24 horas, com machos férteis, uma fêmea para cada macho durante sete dias. Após a confirmação da prenhez, as ratas gestantes (n = 9 animais por grupo) foram alojadas em gaiolas-maternidade individuais, divididas aleatoriamente em dois grupos: Grupo CONTROLE (n=9) que recebeu água destilada por gavagem; e Grupo EXTRATO (n=9), que recebeu a dose de 100mg/kg do extrato hidroalcoólico do *Anacardium occidentale*, por meio de gavagem do primeiro dia de gestação até o final da lactação. As ninhadas foram padronizadas com seis neonatos que foram

amamentados até o 21º dia, totalizando um n=10 para cada grupo. Durante o período de lactação, os filhotes foram então submetidos aos testes de maturação somática e avaliação do desenvolvimento físico.

2.3.2 Avaliação da toxicidade das progenitoras

Durante a gestação, avaliaram-se os sinais de toxicidade das progenitoras. Dentre eles: piloereção, diarreia, sangramento vaginal e nasal, queda de pelos, agressividade, frêmito vocal, tremores, perda de peso e morte, conforme protocolo proposto por Brito (1994) e exposto no Quadro 1.

Quadro 1. Avaliações clínicas da toxicidade aguda de progenitoras.

Observações gerais	Descrições dos sinais de toxicidade aguda
Piloereção	Pelos do animal arrepiados
Diarreia	Alteração na defecação nitidamente diferente do controle.
Queda de pelos	Presença de áreas calvas no corpo do animal.
Agressividade	Reação diferente da normal ao tocar levemente o animal.
Hemorragia nasal	Ocorrência de sangramento pelas narinas.
Hemorragia vaginal	Perda de sangue pela vagina.
Morte	Anotar o período em que ocorreu e, se possível, descrever os episódios anteriores à morte

Fonte: Adaptado de Brito, (1994).

O progresso de cada animal foi acompanhado durante todo o experimento, durante os 21 dias de lactação. Medidas do peso corporal, comprimento da cauda e o eixo ântero- posterior do corpo foram utilizados para avaliar o crescimento físico. O comprimento da cauda (distância entre a base e a extremidade da cauda) e o comprimento naso-anal (distância entre o focinho e o ânus) foram medidos diariamente com um paquímetro com 0,01 milímetros de precisão. O peso corporal de cada filhote foi aferido diariamente desde o primeiro dia de vida até o 21º, com a utilização de balança semi-analítica da marca Balmak® (Vasconcelos et al., 2012).

Os resultados obtidos foram submetidos à análise estatística utilizando o teste t Student, seguido de Mann-whitney Rank Sun. Os valores obtidos foram expressos como média \pm desvio padrão para os parâmetros de desenvolvimento físico e ganho de peso e como mediana (mínimo e máximo) para a avaliação da maturação somática. Valores de $p \leq 0,05$ foram considerados estatisticamente significativos. Para análise dos dados foi utilizado o programa estatístico *software GraphPad Prism*.

2.3.3 Desenvolvimento somático da prole

Os filhotes foram analisados durante 21 dias após o nascimento quanto aos possíveis efeitos do extrato *Anacardium occidentale* a fim de determinar em que dia houve a maturação somática completa. Foram observados os seguintes indicadores: abertura do pavilhão auricular, abertura do conduto auditivo, erupção dos dentes incisivos superiores e inferiores, abertura dos olhos e aparecimento dos pelos epidérmicos. A pesquisa baseou-se em estudos anteriores de Vasconcelos et al. (2012) e Pereira (2014).

2.3.4. Desenvolvimento físico da prole

O progresso de cada animal foi acompanhado durante todo o experimento, durante os 21 dias de lactação. Medidas do peso corporal, comprimento da cauda e o eixo ântero- posterior do corpo foram utilizados para avaliar o crescimento físico. O comprimento da cauda (distância entre a base e a extremidade da cauda) e o comprimento naso-anal (distância entre o focinho e o ânus) foram medidos diariamente com um paquímetro com 0,01 milímetros de precisão. O peso corporal de cada filhote foi aferido diariamente desde o primeiro dia de vida até o 21º, com a utilização de balança semi-analítica da marca Balmak®.

2.4 Análise estatística

A pesquisa possuiu natureza experimental do ponto de vista dos procedimentos técnicos. Já sobre a abordagem do tema, a pesquisa foi quantitativa, onde no decorrer do desenvolvimento da mesma foram elaboradas possibilidades no intuito de categorizar a associação entre as variáveis para assegurar a exatidão dos resultados, averiguando discriminações no processo de análise e interpretação (Pereira et al. 2018).

Os resultados obtidos foram submetidos à análise estatística utilizando o teste t Student, seguido de Mann-whitney Rank Sun. Os valores obtidos foram expressos como média \pm desvio padrão para os parâmetros de desenvolvimento físico e ganho de peso e como mediana (mínimo e máximo) para a avaliação da maturação somática. Valores de $p \leq 0,05$ foram considerados estatisticamente significativos. Para análise dos dados foi utilizado o programa estatístico *software GraphPad Prism*.

3. Resultados

3.1 Triagem fitoquímica para alcalóides, flavonóides e taninos

Dentre os testes qualitativos realizados com a finalidade de identificação dos compostos presentes no extrato, confirmou-se apenas a presença de taninos, tendo resposta negativa para flavonóides e alcaloides, conforme mostra a Quadro 2.

Quadro 2. Resposta dos testes qualitativos de substâncias presentes na folha do *Anacardium occidentale*.

Teste Qualitativo	Reação esperada	Reação observada	Resposta
Reação de taninos	Verde/Azul	Verde	Positiva
Reação de alcaloides	Precipitado alaranjado	Inalteração	Negativa
Reação de Flavonóides	Coloração rósea a vermelha	Formação de espuma e cor inalterada	Negativa

Fonte: Autores (2020).

3.2 Avaliação da toxicidade das progenitoras

A administração do extrato da folha do *Anacardium occidentale* (100mg/kg), quando administrado durante o período de gestação (d1-d21), resultou em alguns sinais clínicos de toxicidade materna sistêmica. Na fase que corresponde à pré-implantação (d0-d6), os sinais consistiram em: piloereção (2/9), diarreia (1/9) e agressividade (8/9). A partir do 7º dia, isto é, na fase da organogênese (d7-d15), observou-se piloereção (2/9), diarreia (3/9), queda de pelos (3/9) e agressividade (8/9). Por fim, no período fetal (d16-d21), houve uma diminuição na frequência dos sinais de toxicidade entre as ratas gestantes, consistindo em queda de pelos (1/9), agressividade (2/9) e tremores (1/9). Já no

grupo controle, uma das progenitoras apresentou diarreia e agressividade apenas no período fetal, conforme demonstrado na Tabela 1.

Tabela 1. Sinais gerais de toxicidade em ratas Wistar que receberam o extrato hidroalcoólico da folha do *Anacardium occidentale* durante os 21 dias de gestação.

Sinais Gerais de Toxicidade	Grupos	
	Controle	Extrato
Piloereção	0/9	4/9
Diarreia	1/9	4/9
Frêmito Vocal	0/9	0/9
Queda de pelos	0/9	3/9
Agressividade	1/9	8/9
Hemorragia nasal	0/9	1/9
Hemorragia vaginal	0/9	0/9
Tremores	0/9	1/9
Morte	0/9	0/9

Fonte: Autores (2020).

Com relação ao período pós-natal (1° ao 21° dia de lactação), as progenitoras do Grupo Extrato, assim como no período de gestação, apresentaram alguns sinais de toxicidade materna, foram eles: diarreia (5/9), queda de pelos (1/9), hemorragia vaginal (1/9) e tremores (1/9). Além disso, foi registrado uma ocorrência de morte no 3° dia de lactação. Nenhum sinal clínico foi observado nos animais do grupo controle, conforme apresentado na Tabela 2.

Tabela 2. Sinais gerais de toxicidade em ratas Wistar que receberam o extrato hidroalcoólico da folha do *Anacardium occidentale* durante o período de lactação.

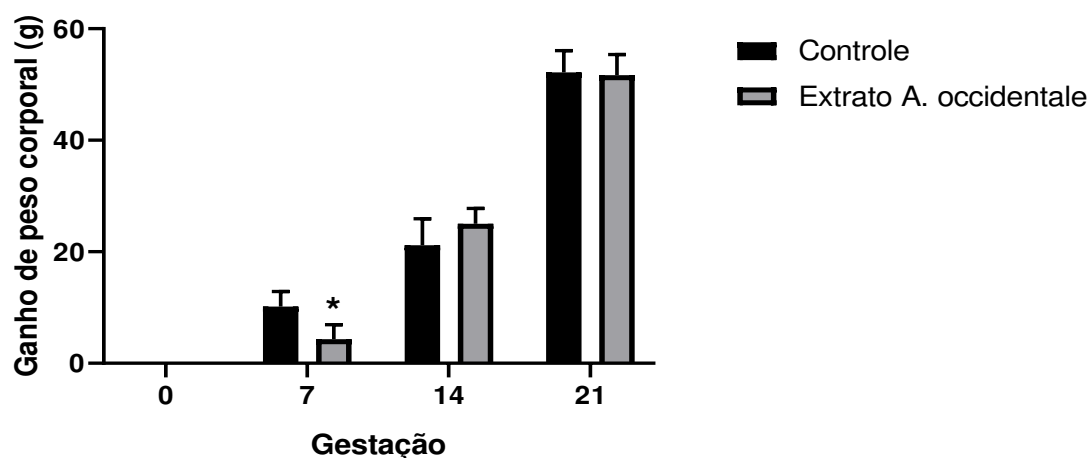
Sinais Gerais de Toxicidade	Grupos	
	Controle	Extrato
Piloereção	0/9	0/9
Diarreia	0/9	5/9
Frêmito Vocal	0/9	0/9
Queda de pelos	0/9	1/9
Agressividade	0/9	0/9
Hemorragia nasal	0/9	0/9
Hemorragia vaginal	0/9	1/9
Tremores	0/9	1/9
Morte	0/9	1/9

Fonte: Autores (2020).

3.2.1 Ganho de peso corporal das progenitoras

Em relação ao ganho de peso corporal materno durante a gestação, com exceção do 7° dia, em que o grupo extrato exibiu um ganho de peso corpóreo menor em relação aos animais do grupo controle ($p < 0,05$), ambos os grupos não exibiram diferenças significativas nos demais períodos avaliados. Os dados podem ser observados da Figura 1.

Figura 1. Ganho de peso corporal de ratas Wistar tratadas com o extrato *Anacardium occidentale*, durante os 21 dias de gestação.



Dados expressos em média \pm desvio padrão. Valores de $p \leq 0,05$ foram considerados estatisticamente significativos. Para análise dos dados foi utilizado o programa estatístico *software GraphPad Prism*. Fonte: Autores (2020).

3.3 Maturação somática dos filhotes

Quanto aos indicadores de maturação somática, o Extrato de *A. occidentale* promoveu atraso estatisticamente significativo, em comparação aos animais do grupo controle, apenas na abertura do conduto auditivo ($p < 0,05$), conforme apresentado na Tabela 3. Nenhuma diferença significativa foi observada nos demais indicadores de maturação somática.

Tabela 3. Indicadores de maturação somática da progênie.

Indicadores de maturação somática	Grupos	
	Controle	Extrato (<i>A. occidentale</i>)
Abertura do pavilhão auricular	3 (2-3)	3 (2-3)
Abertura do conduto auditivo	11 (10-11)	11 (11-12)*
Abertura dos olhos	14 (13-14)	14 (12-14)
Erupção dos dentes incisivos superiores	12 (11-12)	11 (11-13)
Erupção dos dentes incisivos inferiores	5,5 (5-6)	5,5 (5-6)
Aparecimento de pelos epidérmicos	4 (3-5)	4 (3-4)

Dados expressos em valores de mediana (mínimo e máximo). Para análise estatística foi aplicado teste t Student. Valores com nível de significância em relação ao grupo controle são indicados pelos índices * ($p < 0.05$). Fonte: Autores (2020).

3.4 Desenvolvimento físico dos filhotes

Os animais tratados com o extrato de *A. occidentale* (100mg/kg/dia) não exibiram alteração estatisticamente significativa no peso corpóreo, comprimento naso-anal e no comprimento da cauda no 1º e 7º dia pós-natal.

Sobre o peso corporal da prole do Grupo Extrato *A. occidentale*, durante o período de lactação, os filhotes apresentaram uma diminuição no 14º e 21º dia apresentando valores estatisticamente significativos com valores médios e desvios de $27,80 \pm 1,14$ e $42,50 \pm 1,90$ respectivamente quando comparadas ao grupo controle que apresentaram valores nesse mesmo período de $27,80 \pm 1,14$ e $42,50 \pm 1,90$.

Assim como o peso corporal, o Grupo Extrato *A. occidentale* exibiu diferenças significativas em relação ao grupo controle no 14º e 21º dia em relação ao comprimento nasoanal conforme Tabela 4.

Em relação ao comprimento da cauda, o Grupo Extrato exibiu valores no 14º e 21º dia de $5,38 \pm 0,23$ e $7,39 \pm 0,25$ respectivamente, demonstrando diferenças estatísticas quando comparado ao grupo controle que foi de $5,83 \pm 0,19$ e $7,80 \pm 0,20$ respectivamente.

Tabela 4. Parâmetros do desenvolvimento físico dos filhotes no período pós-natal. Dados expressos em média e desvio padrão.

Parâmetros físicos	Grupos	
	Controle	Extrato (<i>A. occidentale</i>)
Parâmetros físicos (1º dia)		
Peso corporal (g)	$6,70 \pm 0,48$	$6,70 \pm 0,48$
Comprimento nasoanal (cm)	$4,87 \pm 0,21$	$4,77 \pm 0,32$
Comprimento da cauda (cm)	$1,78 \pm 0,13$	$1,71 \pm 0,14$
Parâmetros físicos (7º dia)		
Peso corporal (g)	$16,30 \pm 0,82$	$16,20 \pm 0,79$
Comprimento nasoanal (cm)	$6,90 \pm 0,30$	$7,00 \pm 0,18$
Comprimento da cauda (cm)	$3,35 \pm 0,15$	$3,45 \pm 0,18$
Parâmetros físicos (14º dia)		
Peso corporal (g)	$29,40 \pm 1,65$	$27,80 \pm 1,14^*$
Comprimento nasoanal (cm)	$9,76 \pm 0,37$	$9,46 \pm 0,27^*$
Comprimento da cauda (cm)	$5,83 \pm 0,19$	$5,38 \pm 0,23^*$
Parâmetros físicos (21º dia)		
Peso corporal (g)	$45,40 \pm 3,17$	$42,50 \pm 1,90^*$
Comprimento nasoanal (cm)	$11,99 \pm 0,35$	$11,57 \pm 0,23^*$
Comprimento da cauda (cm)	$7,80 \pm 0,20$	$7,39 \pm 0,25^*$

Para análise estatística foi aplicado teste t Student. Valores com nível de significância em relação ao grupo controle são indicados pelos índices * ($p < 0,05$). Fonte: Autores (2020).

4. Discussão

Anacardium occidentale é uma espécie utilizada na América do Sul, bem como na África Ocidental, entretanto são raros os estudos de toxicidade desta planta. Uma grande parte da população faz o uso de plantas medicinais e medicamentos fitoterápicos acreditando que seu emprego é seguro, não gerando efeitos adversos e nem interação com outros medicamentos (Louik et al., 2010).

Nos testes qualitativos, para detectar a presença de componentes foi confirmada a presença de taninos, entretanto para alcalóides e flavonóides não foram evidenciadas com a metodologia utilizada. Em contraste a esse estudo, encontra-se o de Bessa et al., (2013) que ao analisar o extrato hidroalcoólico do *Anacardium occidentale* encontrou compostos fenólicos como flavonoides, taninos, triterpenos, saponinas, alcaloides, cumarinas, antroquinonas, além de óleos essenciais. Pell (2004) detectou substâncias lipofílicas e hidrofílicas na folha do *Anacardium occidentale*, evidenciando lipídios e compostos fenólicos, respectivamente. Esses dados corroboram os descritos na família Anacardiaceae, com diversas espécies que produzem vários compostos do metabolismo secundário que podem ser usados tanto na medicina quanto na defesa e adaptação das plantas ao ambiente.

Esta espécie possui substâncias como taninos condensados e hidrolisáveis em abundância na casca, nas folhas, no pedúnculo frutífero e no tegumento da castanha. Em levantamento feito na base de dados na Universidade de Illinois, identificou-se a presença de onze classes de metabólitos secundários diferentes, totalizando 101 compostos isolados nesta

espécie, porém, são os taninos os principais responsáveis pelas ações farmacológicas do cajueiro que compõe o elenco de plantas que estão validadas como medicinais (Santos, et al., 2011).

A utilização de espécies vegetais normalmente é indicada para fins terapêuticos conhecidos a partir de ditos populares e que em alguns casos há comprovação científica. O que pouco se sabe é que essas mesmas plantas podem apresentar efeitos que são desconhecidos e que podem gerar transtornos para gestantes (Rodrigues, 2011).

De acordo com a tabela 2 e 3 pode-se observar que as progenitoras que fizeram o uso do extrato hidroalcolólico da folha do *Anacardium occidentale* durante os períodos de gestação e lactação apresentaram sinais de toxicidade. Os resultados corroboram com os encontrados por Alves (2018) que ao administrar o extrato aquoso do *Phyllanthus niruri* (quebra pedra) em ratas gestantes e lactantes observou sinais gerais de toxicidade como: frêmito vocal, tremores, agressividade, hemorragias (nasal e vaginal) e morte, todos esses sinais sendo observados no período de pré-implantação, organogênese e fase fetal.

O período de pré-implantação consiste no período de 0-16 dias de gestação em humanos na qual ocorre a diferenciação celular e formação do blastocisto. Essa fase representa um período de autonomia relativa do concepto. Nesta fase o embrião não depende apenas da circulação materna, mas necessita de secreções tubárias para sua manutenção e desenvolvimento e ainda de secreções autócrinas. Na fase de pré-implantação, o embrião parece estar mais susceptível à letalidade do que a teratogenicidade. Durante essa fase, período entre a concepção e a implantação, o blastocisto parece ser muito sensível a ações de substâncias químicas, resultando em nenhum efeito ou morte do blastocisto (Rodrigues, 2011).

Já no período de organogênese é o que compreende a formação definitiva dos órgãos, que ocorre normalmente no período de 17-60 dias de gestação em humanos. O período de pós-implantação ou período de histogênese e maturação funcional compreende o período após 60 dias de gestação em humanos (Rodrigues, et al., 2011). Fica evidente, que qualquer exposição ou interferência em qualquer um desses períodos pode provocar uma alteração do desenvolvimento do embrião.

Em relação ao ganho de peso, as progenitoras que receberam o extrato do *Anacardium occidentale* obtiveram um menor ganho de peso no 7º dia em relação ao grupo controle. Para Taberner et al. (2014) os compostos fenólicos são potenciais agentes coadjuvantes contra a obesidade devido ao seu potencial de redução dos hidratos de carbono, absorção e oxidação de gorduras, atividade anti-inflamatória e ação termogênica. Outrossim, atuam como reguladores no balanceamento energético, neuromoduladores e do consumo alimentar, possuindo ação hipolipidêmica (controle dos níveis de colesterol no sanguíneo) e na diminuição da pressão arterial (Panickar, 2013; Castaldo & Capasso, 2002).

Ainda se tratando da perda de peso, em investigações de toxicidade de substâncias químicas no período de gestação e lactação, o peso corporal é considerado como um índice importante para elucidação de substâncias tóxicas, pois as mudanças no peso das progenitoras podem ter ligação à desnutrição proveniente da exposição do agente tóxico ou, em alguns casos, com a palatabilidade, odor e outras características do alimento, além disso, a substância administrada pode provocar os processos fisiológicos dos anexos fetais, como a placenta prejudicando o transporte de nutrientes para o feto, ou causar distúrbios na absorção intestinal (Camargo, 2010).

A literatura refere toxicidade moderada do extrato hidroalcolólico das folhas do cajueiro em ratos e maior toxicidade do extrato etanólico quando comparado ao extrato aquoso (Konan et al., 2007). Na medicina popular, os extratos são utilizados indiscriminadamente, não levando em consideração os possíveis efeitos da toxicidade. Ensaios *in vitro* são fundamentais para compreender os mecanismos de uma ação tóxica e constituem um pré-requisito para uma abordagem mais racional pertinente à avaliação de risco toxicológico (Alves, 2011).

Ribeiro Filho e colaboradores (2012) relataram uma intoxicação por *Anacardium occidentale* em bovinos e caprinos. Essa intoxicação foi descrita anteriormente em bovinos, e ocorre pela ingestão do pseudo-fruto (caju), provavelmente causada pela formação de etanol por meio de fermentação bacteriana.

No Brasil, 113 espécies de plantas eram conhecidas promover a intoxicação de animais em 2007, mas isso número foi aumentado porque novas espécies de espécies tóxicas foram descritas e outras teve sua importância reavaliada. Muitos agricultores relataram a ocorrência de envenenamento em bovinos promovidos pela maçã de caju. (Ribeiro et al., 2012).

Em relação ao desenvolvimento somático a prole do grupo Extrato *A. occidentale* obteve diferença significativa apenas na abertura do conduto auditivo, no qual foi evidenciado um retardo no aparecimento desse parâmetro em relação ao grupo controle. Dados semelhantes foram encontrados por Santini (2015) que ao administrar a substância N-óxido de integerrina, por via oral (gavagem) do 6º ao 20º dia de gestação nas doses de 3, 6 e 9 mg/kg observou toxicidade e prejuízo no comportamento materno e nos filhotes evidenciou-se uma perda de peso, desenvolvimento físico retardado e atraso no descolamento do pavilhão auricular, no crescimento dos pelos e na erupção dos dentes incisivos.

O desenvolvimento físico, também demonstrou diferenças significativas. A partir do 14º dia, os animais provenientes das ratas tratadas com o extrato *A. occidentale*, mostrou uma perda de peso corporal e diminuição no comprimento nasoanal e da cauda inferior que durou até o 21º dia pós-natal quando comparadas ao grupo controle. Esses dados foram semelhantes aos encontrados por Vahedi (2018) que ao administrar raiz de *F. gummosa* nos períodos de gestação, lactação em ratas, na concentração de 700mg/kg foi observado um menor peso ao nascer dos filhotes. Entretanto, esses dados divergiram pelos encontrados por Santos et al. (2018) que ao investigar os efeitos subcrônicos do extrato bruto da casca do caule de *A. occidentale*, na dose de 124mg/kg, via oral, em cães quando comparados ao grupo controle, não foi observado nenhuma alteração de perda de peso significativa.

Diante do exposto, ficou que a administração do extrato de *A. occidentale* durante o período de gestação e lactação promoveu um retardo no desenvolvimento físico da prole de ratos e alteração em um dos parâmetros somático analisados. Além disso, ocasionou toxicidade aguda nas progenitoras. Com tais resultados, se faz necessário a realização de outras análises como bioquímica e histológica em progenitoras a fim de identificar se os órgãos sofreram alterações morfológicas.

5. Considerações Finais

Os resultados deste estudo apontam, pela primeira vez, que a administração do extrato hidroalcolico da folha do cajueiro roxo (*A. occidentale*), durante os períodos de gestação e lactação, na dose de 100 mg/kg/dia, afetou o desenvolvimento físico e somático da prole, sugerindo efeito tóxico neonatal. Além disso, esse extrato também induziu toxicidade materna sistêmica, caracterizado pela presença de sinais clínicos de toxicidade. Contudo, estudos adicionais devem ser realizados, para maior conhecimento sobre o impacto dos fitoconstituintes dessa espécie no organismo materno e fetal.

É possível observar que na literatura existem vários estudos comprovando os efeitos medicinais de diversas espécies de plantas frutíferas encontradas no Brasil, torna-se evidente que *A. Occidentale* possa ser utilizada em experimentos que visem a comprovação do seu efeito em diversos parâmetros, sendo assim é de ampla necessidade que se desenvolva estudos mais aprofundados sobre os mecanismos de ação, metabólitos isolados, assim como, aspecto toxicológicos.

Referências

- Araújo, J. M. D. de, Silva, A. P. da, Cândido, M. de B., Silva, T. W. M. da, & Andrade Júnior, F. P. de. (2020). Ethnopharmacological study of *Anacardium occidentale*: a brief review. *Research, Society and Development*, 9(8), e487985802. <https://doi.org/10.33448/rsd-v9i8.5802>
- Alves, M. D. C. (2018). Efeitos do extrato aquoso de quebra-pedra (*Phyllanthus niruri* L.) na gestação e lactação de ratas e no desenvolvimento somático de sua prole. <http://dspace.sti.ufcg.edu.br:8080/jspui/handle/riufcg/6674>
- Bessa, N. G. F., Borges, J. C. M., Beserra, F. P., Carvalho, R. H. A., Pereira, M. A. B., Fagundes, R., ... & Alves, A. (2013). Prospecção fitoquímica preliminar de plantas nativas do cerrado de uso popular medicinal pela comunidade rural do assentamento vale verde-Tocantins. *Revista Brasileira de Plantas Mediciniais*, 15(4), 692-707. <https://doi.org/10.1590/S1516-05722013000500010>
- Brito, A. S. (1994). Manual de ensaio toxicológico in vivo. Campinas, Unicamp, p. 15-21..

- Bruning, M. C. R., Mosegui, G. B. G., & Vianna, C. M. D. M. (2012). A utilização da fitoterapia e de plantas medicinais em unidades básicas de saúde nos municípios de Cascavel e Foz do Iguaçu-Paraná: a visão dos profissionais de saúde. *Ciência & saúde coletiva*, 17, 2675-2685. Recuperado em : <https://www.scielo.org/article/csc/2012.v17n10/2675-2685/>
- Camargo, E. L. R. A. (2010). *Estudo de neuroteratologia em ratos: efeitos da restrição alimentar e da monocrotalina* (Doctoral dissertation, Universidade de São Paulo). <https://doi.org/10.11606/D.10.2010.tde-15122011-155309>
- Castaldo, S., & Capasso, F. (2002). Propolis, an old remedy used in modern medicine. *Fitoterapia*, 73, S1-S6. [https://doi.org/10.1016/S0367-326X\(02\)00185-5](https://doi.org/10.1016/S0367-326X(02)00185-5)
- Carvalho, José Carlos Tavares. (2011). *Formulário Médico-Farmacêutico de Fitoterapia*. (3aed.), Pharmabooks.
- Forzza, R. C., Leitman, P. M., Costa, A. F., Carvalho Jr, A. A., Peixoto, A. L., Walter, B. M. T., & Souza, V. C. (2010). *Lista de espécies da flora do Brasil. Jardim Botânico do Rio de Janeiro*.
- John, L. J., & Shantakumari, N. (2015). Herbal medicines use during pregnancy: a review from the Middle East. *Oman medical journal*, 30(4), 229. <https://dx.doi.org/10.5001%2Fomj.2015.48>
- Kotz, J. C., Treichel, Jr, P. M. *Química Geral e Reações Químicas*. Volumes 1 e 2, 5a ed., cengage-Learning..
- Konan, N. (2006). *Estudo farmacognóstico e toxicológico de Anacardium occidentale Linn.(Anacardiaceae) Clone CCP-76* (Doctoral dissertation, Universidade de São Paulo). <https://doi.org/10.11606/T.9.2017.tde-01082017-145620>
- Louik, C., Gardiner, P., Kelley, K., & Mitchell, A. A. (2010). Uso de tratamentos à base de plantas na gravidez. *Revista americana de obstetria e ginecologia*, 202(5), 439-e1. <https://doi.org/10.1016/j.ajog.2010.01.055>
- Mengue, S. S., Mentz, L. A., & Schenkel, E. P. (2001). Uso de plantas medicinais na gravidez. *Revista brasileira de Farmacognosia*, 11(1), 21-35. <https://www.scielo.br/pdf/rbfar/v11n1/a04v11n1.pdf>
- Novaes, T. E. R., & Novaes, A. S. R. (2021). Analysis of the medicinal potentials of cashew tree (*Anacardium occidentale* Linn): a brief review. *Research, Society and Development*, 10(1), e41810111838. <https://doi.org/10.33448/rsd-v10i1.11838>
- Panickar, K. S. (2013). Effects of dietary polyphenols on neuroregulatory factors and pathways that mediate food intake and energy regulation in obesity. *Molecular nutrition & food research*, 57(1), 34-47. <https://doi.org/10.1002/mnfr.201200431>
- Pell, Susan Katherine. (2004). "Molecular systematics of the cashew family (Anacardiaceae)". LSU Doctoral Dissertations. 1472. https://digitalcommons.lsu.edu/gradschool_dissertations/1472
- Pereira, D. E. Influência da castanha de caju sobre a ontogenia reflexa e somática da prole de ratas tratadas durante a gestação e lactação. 2014. 55f. Monografia (Bacharelado em Nutrição) – Universidade Federal de Campina Grande. Centro de Educação e Saúde. Cuité, 2014: <http://dspace.sti.ufcg.edu.br:8080/xmlui/handle/riufcg/6674>
- Pereira, A. S. et al. (2018). *Metodologia da pesquisa científica*. UFSM. https://repositorio.ufsm.br/bitstream/handle/1/15824/Lic_Computacao_Metodologia-Pesquisa-Cientifica.pdf?sequence=1
- Ribeiro Filho, M. R., & Soto-Blanco, B. (2012). Poisoning by cashew apple (*Anacardium occidentale* L.) in cattle. *Acta Scientiae Veterinariae*, 40(4), 1-5. Recuperado em: <https://www.redalyc.org/pdf/2890/289023924018.pdf>
- Rodrigues, H. G., Meireles, C. G., Lima, J. T. S., Toledo, G. P., Cardoso, J. L., & Gomes, S. L. (2011). Efeito embriotóxico, teratogênico e abortivo de plantas medicinais. *Revista brasileira de plantas medicinais*, 13(3), 359-366. <https://doi.org/10.1590/S1516-05722011000300016>
- Santos, F. O. (2011). Atividades biológicas de *Anacardium occidentale* (Linn). <http://dspace.sti.ufcg.edu.br:8080/xmlui/handle/riufcg/3525>
- Santos, A. T. D. (2018). *Estudo fitoquímico e avaliação da toxicidade e do efeito antiinflamatório do extrato da casca de castanha de caju (Anacardium occidentale) no modelo de artrite aguda e crônica em ratos* (Master's thesis, Brasil). <https://repositorio.ufrn.br/jspui/handle/123456789/26285>
- Sandini, Thaísa M; Mariana S.B. Udo, Thiago M. Reis-Silva, Daniel Sanches, Maria Martha Bernardi, Jorge Camilo Flório, Helenice de S. Spinosa. (2015.) Prenatal exposure to integerrimine N-oxide enriched butanolic residue from *Senecio brasiliensis* affects behavior and striatal neurotransmitter levels of rats in adulthood, *International Journal of Developmental Neuroscience*, 47, 157-164. <https://doi.org/10.1016/j.ijdevneu.2015.09.003>
- Santos, G. M. R. (2019). *Ação terapêutica da própolis e caju (Anacardium occidentale L.) Em lesões cutâneas induzidas em ratos wistar*. <http://dspace.sti.ufcg.edu.br:8080/xmlui/handle/riufcg/12336>
- Silva, Q. S. M. D., & Silva, E. B. (2017). Uso de plantas medicinais na gravidez: uma revisão integrativa.. <https://ri.ufs.br/handle/riufs/10580>
- Taberner, M., Sarriá, B., Largo, C., Martínez-López, S., Madrona, A., Espartero, J. L., & Mateos, R. (2014). Comparative evaluation of the metabolic effects of hydroxytyrosol and its lipophilic derivatives (hydroxytyrosyl acetate and ethyl hydroxytyrosyl ether) in hypercholesterolemic rats. *Food & function*, 5(7), 1556-1563. <https://doi.org/10.1039/C3FO60677E>
- Turolla, M. S. dos R., & Nascimento, E. de S. (2006). Informações toxicológicas de alguns fitoterápicos utilizados no Brasil. *Revista Brasileira De Ciências Farmacêuticas*, 42(2), 289-306. <https://doi.org/10.1590/S1516-93322006000200015>
- Vahedi, M. M., Mahdian, D., Jafarian, A. H., Iranshahi, M., Esmailizadeh, M., & Ghorbani, A. (2018). Toxicity assessment of *Ferula gummosa* administration during pregnancy, lactation, and juvenile period in rat. *Drug and chemical toxicology*, 41(2), 199-205. <https://doi.org/10.1080/01480545.2017.1337126>

Vasconcelos, R. G., de Moura-Mattaraia, V. G., Nogueira, M. I., Bernardi, M. M., & Manhães-de-Castro, R. (2012). Efeitos pré-natais da sertralina sobre o desenvolvimento e crescimento somáticos de ratos neonatos. *Revista da Sociedade Brasileira de Ciência em Animais de Laboratório*, 1(1), 41-53. Recuperado em: <https://www.sbcsl.org.br/old/upload/arqupload/artigo5-76e13.pdf>