

Análise morfométrica de incisivos inferiores através de microtomografia computadorizada

Morphometric analysis of inferior incises through computerized microtomography

Análisis morfométrico de incisiones inferiores mediante microtomografía computerizada

Recebido: 09/03/2021 | Revisado: 16/03/2021 | Aceito: 18/03/2021 | Publicado: 26/03/2021

Christianne Velozo

ORCID: <https://orcid.org/0000-0001-9651-3043>
Universidade de Pernambuco, Brasil
E-mail: chris_velozo@hotmail.com

Basílio Rodrigues Vieira

ORCID: <https://orcid.org/0000-0002-2025-7773>
Universidade Federal da Paraíba, Brasil
E-mail: basilio_451@hotmail.com

Hugo Dantas

ORCID: <https://orcid.org/0000-0002-3931-0802>
Universidade Federal da Paraíba, Brasil
E-mail: hugodantas92@gmail.com

Frederico Barbosa de Sousa

ORCID: <https://orcid.org/0000-0002-9158-8342>
Universidade Federal da Paraíba, Brasil
E-mail: fredericosousa@hotmail.com

Diana Santana de Albuquerque

ORCID: <https://orcid.org/0000-0002-7897-2489>
Universidade de Pernambuco, Brasil
E-mail: dianaendodontia@gmail.com

Resumo

Estudos sobre anatomia dental e morfologia interna do sistema de canais radiculares são importantes para otimizar a terapia endodôntica. O conhecimento das variações no número de canais, número de raízes, dimensões horizontais e largura de canais aumentam a compreensão e domínio da anatomia para o clínico. O presente estudo tem por objetivo descrever a análise morfométrica de incisivos inferiores através de microtomografia computadorizada. Um total de 47 (n=47) incisivos inferiores permanentes tiveram sua anatomia interna avaliada através de microtomografia computadorizada tridimensional com parâmetros de aquisição, reconstrução e análise padronizados. Quando avaliado a presença de dois canais radiculares ao nível do terço médio e apical, foram encontrados um total de 3 elementos (6,4%). O formato de canal mais prevalente foi de canais ovais longos (47,7%), seguido de canais achatados (34,1%). Não foram encontrados canais irregulares. Pelo presente estudo foi possível concluir que o formato de canal mais prevalente em incisivos inferiores permanentes é o oval longo, não sendo encontrados canais irregulares.

Palavras-chave: Endodontia; Canal radicular; Microtomografia por raio-X.

Abstract

Studies on dental anatomy and internal morphology of the root canal system are important to optimize endodontic therapy. Knowledge of variations in the number of channels, number of roots, horizontal dimensions and channel width increase the understanding and mastery of the anatomy for the clinician. The present study aims to describe the morphometric analysis of lower incisors through computerized microtomography. A total of 47 (n = 47) permanent lower incisors had their internal anatomy evaluated through three-dimensional computerized microtomography with parameters of standardized acquisition, reconstruction and analysis. When evaluating the presence of two root canals at the level of the middle and apical thirds, a total of 3 elements (6.4%) were found. The most prevalent channel format was oval long channels (47.7%), followed by flat channels (34.1%). No irregular channels found. By the present study it was possible to conclude that the most prevalent canal format in permanent inferior incisors is the long oval, and no irregular channels were found.

Keywords: Endodontics; Root canal; X-ray microtomography.

Resumen

Los estudios sobre la anatomía dental y la morfología interna del sistema de conductos radiculares son importantes para optimizar la terapia endodóntica. El conocimiento de las variaciones en el número de canales, el número de raíces, las dimensiones horizontales y el ancho del canal aumenta la comprensión y el dominio de la anatomía para el médico. El presente estudio tiene como objetivo describir el análisis morfométrico de los incisivos inferiores mediante

microtomografía computarizada. Se evaluó la anatomía interna de un total de 47 ($n = 47$) incisivos inferiores permanentes mediante microtomografía computarizada tridimensional con parámetros de adquisición, reconstrucción y análisis estandarizados. Al evaluar la presencia de dos conductos radiculares a nivel de los tercios medio y apical, se encontraron un total de 3 elementos (6,4%). El formato de canal más prevalente fueron los canales largos ovalados (47,7%), seguido de los canales planos (34,1%). No se encontraron canales irregulares. Mediante el presente estudio se pudo concluir que el formato de canal más prevalente en los incisivos inferiores permanentes es el óvalo largo y no se encontraron canales irregulares.

Palabras clave: Endodoncia; Conducto radicular; Microtomografía de rayos X.

1. Introdução

A terapia endodôntica tem por objetivos a limpeza, modelagem e obturação do sistema de canais radiculares. Na etapa inicial do tratamento endodôntico é fundamental a localização das entradas do canal e o acesso ao seu comprimento total para o prosseguimento do tratamento. Entretanto, tais ações podem ser dificultadas pela complexa anatomia do sistema de canais radiculares (SCR) (Zuolo, et al., 2012; Kiefner, et al., 2017).

A principal preocupação do clínico é limpar completamente o SCR, removendo mecanicamente e quimicamente os microrganismos e seus substratos do canal (Siqueira & Roças, 2008). Porém, a largura original e as dimensões horizontais dos canais idealmente preparados não são conhecidas pelos clínicos, o que pode levar a falhas nessa instrumentação (Versiani, et al., 2011).

Estudos (Mauger, et al., 1998; Gani & Visvisian, 1999; Jou, et al., 2004) sobre anatomia dental e morfologia interna demonstram que podem ocorrer variações no número de canais, número de raízes, dimensões horizontais e largura de canais, sendo que a compreensão e domínio desta anatomia é de grande importância para o clínico.

A microtomografia computadorizada (MicroCT) é um método de imagem não-destrutivo, que permite uma análise quantitativa de diferentes variáveis das amostras (Alves, et al., 2016) e também utiliza raios-X, gera imagens tridimensionais e possui resolução maior que a Tomografia Computadorizada de Feixe Cônico (TCFC) que vem sendo largamente utilizada em pesquisa na odontologia para a avaliação de padrões de distribuição de densidade mineral do osso e tecidos dentários e da microestrutura dos biomateriais dentários devido à sua maior resolução (Swain & Xue, 2009).

Portanto, a proposta do presente estudo foi descrever a análise morfométrica de incisivos inferiores através de microtomografia computadorizada.

2. Metodologia

Respeitando as diretrizes e normas que regulamentam as pesquisas com seres humanos, de acordo com a Resolução nº 466, de 12 de dezembro de 2012, do Conselho Nacional de Saúde, este trabalho foi submetido ao Comitê de Ética em Pesquisas em Seres Humanos da Universidade de Pernambuco (UPE) aprovado sob protocolo CAAE: 08557219.6.0000.5207 com o parecer 3.201.839. Os dentes foram coletados através da doação de um biobanco (Banco de Dentes da ASCES-UNITA).

O estudo apresenta caráter quantitativo, laboratorial, transversal e observacional analítico com documentação direta (Lakatos & Marconi, 2003; Pereira, et al., 2018).

Os dentes foram avaliados através de microtomografia computadorizada tridimensional – MicroCT (Skyscan 1172; Bruker, Kontich, Bélgica), do Departamento de Morfologia, Centro de Ciências da Saúde, Universidade Federal da Paraíba (UFPB). Para a aquisição das imagens foram utilizados os seguintes parâmetros: 80kv, 100mA, filtro de Al+Cu, matriz grande (1000x1000), pixel com tamanho de 26.8µm, *rotation steep* de 0.6, *avaraging* 4, rotação de 360 graus ativa e random movement desativado. Aproximadamente 1.100 imagens por amostra foram geradas e reconstruídas utilizando o *software* Nrecon (Bruker, Kontich, Bélgica). Os parâmetros utilizados para a reconstrução foram: *beam harding* 25%, *ring artefact* de 6, *smoothing* 5 com valores de output mínimo (0.005731) e máximo padronizados (0.049949).

As imagens em duas dimensões foram analisadas pelo *software* Data Viewer (Bruker, Kontich, Bélgica), vista em três cortes (axial, coronal e sagital) simultaneamente. Modelos tridimensionais (3D) foram confeccionados e analisados pelo *software* CTVox (Bruker, Kontich, Bélgica), facilitando a localização do ponto de contato para análise quantitativa. Medidas volumétricas foram realizadas e avaliadas pelo *software* CTan (Bruker, Kontich, Bélgica). As medidas de maior distância (Vestíbulo-Lingual) e menor distância (Mésio-Distal) foram analisadas em cortes axiais e medidas em milímetros a 6 mm do ápice radicular, em uma resolução padronizada de 100%.

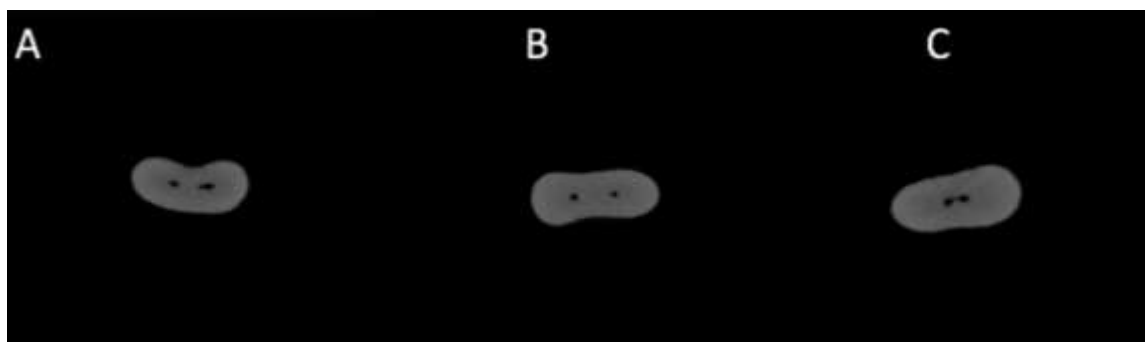
Os dentes foram avaliados e classificados morfometricamente baseando-se no estudo de Jou et al., 2004.

3.Resultados

Um total de 47 (n=47) incisivos inferiores permanentes tiveram sua anatomia interna avaliada morfometricamente através de MicroCT.

Quando avaliado a presença de dois canais radiculares ao nível do terço médio e apical, foram encontrado um total de 3 elementos (6,4%). Observar presença de dois canais na Figura 1. Eles elementos foram excluídos da amostra final.

Figura 1. Cortes axiais produzidos no *software* CTan. Em A, verificar a presença de dois canais, com características ovais. Em B, verificar a presença de dois canais com características circulares. Em C, verificar a presença de dois canais, com padrão irregular.



Fonte: Autores.

Portanto, para análise morfométrica final temos o total de 44 (n=44) incisivos inferiores permanentes. A análise morfométrica dos elementos avaliados estão expostos na Tabela 1.


Tabela 1. Análise morfométrica de incisivos centrais inferiores (n=44) segundo a classificação de Jou et al., 2004⁷.

Classificação	n	%
Circular	1	2,3%
Oval	7	15,9%
Oval longo	21	47,7%
Achatado	15	34,1%
Irregular	0	0%
Total	44	100%

Fonte: Autores.

A forma como as medidas foram adquiridas no software CTan estão demonstradas na Figura 2.

Figura 2. Cortes axiais produzidos e analisados no software CTan. Em A, observar a verificação da distância vestibulo-lingual em mm. Em B, observar a verificação da distância méso-distal em mm.



Fonte: Autores.

Os valores das médias, medianas e desvio-padrão das distâncias vestibulo-lingual e méso-distal por classificação estão expostas na Tabela 2.

Tabela 2. Valores das médias, medianas e desvio-padrão (\pm) das distâncias vestibulo-lingual e méso-distal em milímetros segundo a classificação de Jou et al., 2004⁷.

Classificação	Vestibulo-Lingual (mm)	Mésio-Distal (mm)
Circular	Média: 0,38	Média: 0,38
	Mediana: 0,38	Mediana: 0,38
Oval	Média: 0,54 \pm 0,08	Média: 0,34 \pm 0,04
	Mediana: 0,524	Mediana: 0,333
Oval Longo	Média: 1,04 \pm 0,27	Média: 0,33 \pm 0,08
	Mediana: 1,061	Mediana: 0,324
Achatado	Média: 1,38 \pm 0,20	Média: 0,209 \pm 0,07
	Mediana: 1,39	Mediana: 0,201

Fonte: Autores.

4. Discussão

As análises quantitativas dos parâmetros bidimensionais avaliados neste estudo mostraram que, a maioria dos elementos avaliados podem ser classificados em ovais longo segundo Jou et al., 2004. Essa classificação apresenta por base a razão das maiores distâncias mesio-distal e vestibulo-lingual, onde os elementos podem ser classificados em: Circular (quando as distâncias são iguais), oval (quando a razão entre as distâncias for menor que 2), oval longo (quando a razão entre as distâncias for maior que 2 menor que 4) e achatado (quando a razão entre as distâncias for maior que 4). Quando esses critérios não puderem ser adotados, classifica-se como irregular.

A presença e disponibilização da microtomografia computadorizada (MicroCT) permitiu avanços nos estudos de anatomia interna dental e do sistema de canais radiculares (favorecendo estudos bi e tridimensionais quali-quantitativos). De aporte de um maior conhecimento anatômico, é possível que diagnóstico e planejamento na clínica endodôntica sejam mais bem

elaborados (Versiani, et al., 2011). A seleção de espécimes anatomicamente correspondentes usando a tecnologia micro-CT é de fundamental importância para comparação dos resultados de áreas não tocadas (Veloza & Albuquerque, 2019).

Como apresentado no trabalho, a maior prevalência foi de incisivo inferiores ovais longos (Tabela 1), que possuem achatamentos consideráveis no sentido méso-distal. Este tipo de anatomia dos canais radiculares pode dificultar o preparo químico-mecânico, a eficácia da limpeza, e consequentemente sua obturação (De Almeida, et al., 2013). Vale ressaltar neste contexto, a importância do conhecimento anatômico desta região de transição do terço médio para apical, para evitar que paredes do canal radicular fiquem com áreas não tocadas.

Os preparos endodônticos se utilizam de ferramentas com tecnologias avançadas no que diz respeito do uso da liga de NiTi nestes. Neste avanço a busca de instrumentos com tratamento térmico do NiTi trouxe melhora nas propriedades mecânicas deste, tais como: aumento na flexibilidade e transformação de memória de forma fazendo com que surgissem instrumentos como Reciproc Blue® (VDW, Alemanha). Este sistema é composto por três instrumentos: R25 (Ponta de 0.25mm e conicidade de 0.08mm/mm), R40 (Ponta de 0.4mm e conicidade de 0.06mm/mm) e R50 (Ponta de 0.50mm e conicidade de 0.05mm/mm) de seção transversal em forma de S (Yared, 2017; Campos, et al., 2021). Observando que o valor médio da distância vestibulo-lingual dos canais ovais longo a 6mm do ápice radicular é de 1,04 mm (Tabela 2), nenhum instrumento do sistema Reciproc Blue® seria capaz de tocar em todas as paredes, tendo em vista que a essa o distância (D6) o instrumento R25 possui é de 0,73 mm, o R40 0,76 mm e o R50 0,80 mm. Tal fato se reveste é de grande implicação clínica para a rotina endodôntica, uma vez que paredes não tocadas são locais propensos a presença ou persistência de microrganismos (Carvalho, et al., 2019). Ao preparar os canais classificados como ovais, ovais longos ou achatados, o operador deve se alertar para uma instrumentação mais crítica, reduzindo as possibilidades de preparo incompleto do canal radicular principal. Veloza, et al., (2020) em seu estudo em canais ovais longos de incisivos mandibulares com instrumentos de eixo de rotação descentralizado, Xp- endo Shaper (FKG Dentaire) e ProTaper Next (Dentsply), concluiu que nenhuma técnica foi capaz de preparar completamente, ou seja, nenhuma técnica conseguiu tocar em todas as paredes. A grande variação na porcentagem de paredes intocadas observadas em estudos de micro-CT parece estar relacionado a diferenças na morfologia dentária, características dos instrumentos usados e diferenças metodológicas (Souza-Neto, et al., 2018).

O presente estudo apresenta a limitação de ser *in vitro*, porém os dados obtidos em pesquisas laboratoriais, aliados a informações obtidas clínicas permitem que o cirurgião-dentista reconheça o tipo de anatomia mais prevalente e suas variações, possibilitando a escolha de um protocolo de preparo biomecânico e posterior obturação do sistema de canais radiculares, conduzindo assim o tratamento endodôntico ao sucesso.

5. Conclusões

A maior prevalência em incisivos inferiores permanentes foi de canais ovais longos. Não foram encontrados canais irregulares em incisivos inferiores permanentes, entretanto, mais estudos são necessários para avaliar e classificar morfometricamente os incisivos inferiores.

Agradecimentos

O presente trabalho foi realizado com apoio da Coordenação de Aperfeiçoamento de Pessoal de Nível Superior – Brasil (CAPES) – Código de Financiamento 001.

Referências

- Alves, F. R., Marceliano-Alves, M. F., Sousa, J. C., Silveira, S. B., Provenzano, J. C., & Siqueira, J. F. Jr. (2016). Removal of root canal fillings in curved canals using either reciprocating single or rotary multi-instrument systems and a supplementary step with the XP-Endo Finisher. *Journal of Endodontics*, 42 (7), 1114–9.
- Campos, A. E. A., Soares, A. J., Limoeiro, A. G. S., Cintra, F. T., Frozoni, M., & Campos, G. R. (2021). Cutting efficiency of ProDesign R, Reciproc Blue and WaveOne Gold reciprocating instruments. *Research, Society and development*, 10 (3), e1710313028. 10.33448/rsd-v10i3.13028.
- Carvalho, M. C., Zuolo, M. L., Arruda-Vasconcelos, R., Marinho, A. C. S., Louzada, L. M., Francisco, P. A., & Gomes, B. P. F. D. A. (2019). Effectiveness of XP-Endo Finisher in the reduction of bacterial load in oval-shaped root canals. *Brazilian Oral Research*, 33:e021. 10.1590/1807-3107bor-2019.vol33.0021.
- De Almeida, M. M., Bernardineli, N., Ordinola-Zapata, R., Villas-Bôas, M. H., Amoroso-Silva, P. A., Brandao, C. G., & Húngaro-Duarte, M. A. (2013). Micro-computed tomography analysis of the root canal anatomy and prevalence of oval canals in mandibular incisors. *Journal of Endodontics*, 39(12), 1529-1533.
- Gani, O., & Visvisian, C. (1999). Apical canal diameter in the first upper molar at various ages. *Journal of Endodontics*, 25(10), 689–91.
- Jou, Y. T., Karabucak, B., Levin, J., & Liu, D. (2004). Endodontic working width: current concepts and techniques. *Dental Clinics*, 48(1), 323-335.
- Kiefner, P., Connert, T., ElAyouti, A., & Weiger, R. (2017). Treatment of calcified root canals in elderly people: a clinical study about the accessibility, the time needed and the outcome with a three-year follow-up. *Gerodontology*, 34(2), 164-170. 10.1111/ger.12238.
- Lakatos, E. M.; Marconi, M.A. (2003). *Fundamentos de metodologia científica*. (5a ed.), Atlas.
- Mauger, M. J., Schindler, W. G., & Walker, W. A. (1998). An evaluation of canal morphology at different levels of root resection in mandibular incisors. *Journal of Endodontics*, 24 (10), 607–9.
- Pereira, A. S. et al. (2018). Metodologia da Pesquisa Científica. UFSM. https://repositorio.ufsm.br/bitstream/handle/1/15824/Lic_Computacao_Metodologia-Pesquisa-Cientifica.pdf?sequence=1.
- Siqueira, J. F. Jr, & Roças, I. N. (2008). Clinical implications and microbiology of bacterial persistence after treatment procedures. *Journal of Endodontics*, 34(11), 1291–301.
- Souza-Neto, M. D., Silva-Sousa, Y. C., Mazzi-Chaves, J. F., et al. (2018). Root canal preparation using micro-computed tomography analysis: a literature review. *Brazilian Oral Research*, 32(1), 20–43.
- Swain, M. V., & Xue, J. (2009). State of the art of micro-CT applications in dental research. *International Journal of Oral Science*, 1(4), 177-188.
- Veloza, C., Silva, S., Almeida, A., Romeiro, K., Vieira, B., Dantas, H., Sousa, F., & Albuquerque, D. S. (2020). Shaping ability of Xp-endo Shaper and ProTaper Next in long-oval shaped canals: a micro-computed tomography study. *International Endodontic Journal*, 53 (7), 998-1006.
- Veloza, C., & Albuquerque, D. (2019). Microcomputed tomography studies of the effectiveness of XP-endo Shaper in root canal preparation: a review of the literature. *The Scientific World Journal*, Article ID 3570870, 1–5. 10.1155/2019/3570870.
- Versiani, M. A., Pecora, J. D., & de Sousa-Neto, M. D. (2011). Flat-oval root canal preparation with self-adjusting file instrument: a micro-computed tomography study. *Journal of Endodontics*, 37(7),1002–7.
- Yared, G. (2017). Reciproc blue: the new generation of reciprocation. *Giornale italiano di Endodonzia*, 31(2), 96-101.
- Zuolo, M. L., Kherlakian, D., Mello Jr, J. E., Carvalho, M. C. C., & Fagundes, M. I. R. C. (2012). Capítulo 4: Reintervenção: Fase de Acesso I, em Reintervenção em Endodontia, (2a ed.), Editora Santos.