

Implicações clínicas dos dentes supranumerários: Uma revisão de literatura

Clinical implications of supernumerary teeth: A literature review

Implicaciones clínicas de los dientes supernumerarios: Una revisión de la literatura

Recebido: 06/11/2024 | Revisado: 20/11/2024 | Aceitado: 22/11/2024 | Publicado: 25/11/2024

Ana Livia Noleto Carvalho

ORCID: <https://orcid.org/0009-0005-2047-5358>

Faculdade de Ciências Médicas Afya, Brasil

E-mail: analivia.alnc@gmail.com

Isadora Rodrigues Teixeira Severo

ORCID: <https://orcid.org/0009-0008-0699-5711>

Faculdade de Ciências Médicas Afya, Brasil

E-mail: isadorarts14@gmail.com

Kamilla Martins Lima

ORCID: <https://orcid.org/0009-0009-6524-2741>

Faculdade de Ciências Médicas Afya, Brasil

E-mail: kamillaml1711@gmail.com

Mateus Souza Machado

ORCID: <https://orcid.org/0009-0005-3247-7641>

Faculdade de Ciências Médicas Afya, Brasil

E-mail: mateus.souza.070202@gmail.com

Anne Caroline Dias Neves

ORCID: <https://orcid.org/0009-0005-1003-7610>

Faculdade de Ciências Médicas Afya, Brasil

E-mail: annecarold@gmail.com

Resumo

O estudo trata sobre os dentes supranumerários, que são dentes extras que podem causar diversas complicações na saúde bucal, como apinhamento dentário, impação de dentes permanentes e formação de cistos. O presente artigo tem como objetivo revisar a literatura sobre as complicações e os tratamentos relacionados aos dentes supranumerários, com foco na extração em ambiente hospitalar, especialmente em pacientes pediátricos. A pesquisa foi realizada por meio de uma revisão integrativa da literatura, utilizando bases de dados como SciELO, PubMed e LILACS. Foram estabelecidos critérios de inclusão e exclusão para a seleção de artigos, priorizando aqueles publicados entre 2014 e 2024, com acesso completo e gratuito. Após uma busca criteriosa, foram encontrados 83 artigos, dos quais 23 foram selecionados para análise, com foco nas implicações clínicas dos dentes supranumerários na população geral. Após analisar os artigos que se referem aos dentes supranumerários é perceptível a complexidade e a importância de um diagnóstico precoce e preciso para que o tratamento seja adequado evitando complicações futuras. O estudo conclui que a extração de dentes supranumerários deve ser realizada de forma cuidadosa e planejada, considerando as particularidades de cada caso. A abordagem em ambiente hospitalar é recomendada para garantir a segurança e o conforto do paciente, especialmente em crianças, assim como a colaboração de uma equipe multidisciplinar para um tratamento eficaz.

Palavras-chave: Dentes supranumerários; Cirurgia; Diagnóstico.

Abstract

The study deals with supernumerary teeth, which are extra teeth that can cause various complications in oral health, such as tooth crowding, impaction of permanent teeth and the formation of cysts. This article aims to review the literature on complications and treatments related to supernumerary teeth, focusing on extraction in a hospital environment, especially in pediatric patients. The research was carried out through an integrative literature review, using databases such as SciELO, PubMed and LILACS. Inclusion and exclusion criteria were established for the selection of articles, prioritizing those published between 2014 and 2024, with full and free access. After a careful search, 83 articles were found, of which 23 were selected for analysis, focusing on the clinical implications of supernumerary teeth in the general population. After analyzing the articles that refer to supernumerary teeth, it is clear the complexity and importance of an early and accurate diagnosis so that the treatment is adequate, avoiding future complications. The study concludes that the extraction of supernumerary teeth must be carried out carefully and planned, considering the particularities of each case. The approach in a hospital environment is recommended to ensure patient safety and comfort, especially in children, as well as the collaboration of a multidisciplinary team for effective treatment.

Keywords: Supernumerary teeth; Surgery; Diagnosis.

Resumen

El estudio sobre los dientes supernumerarios, que son dientes extra que pueden provocar diversas complicaciones en la salud bucal, como apiñamiento de dientes, impactación de dientes permanentes y formación de quistes. Este artículo tiene como objetivo revisar la literatura sobre complicaciones y tratamientos relacionados con los dientes supernumerarios, centrándose en la extracción en el ambiente hospitalario, especialmente en pacientes pediátricos. La investigación se realizó a través de una revisión integradora de la literatura, utilizando bases de datos como SciELO, PubMed y LILACS. Se establecieron criterios de inclusión y exclusión para la selección de artículos, priorizando aquellos publicados entre 2014 y 2024, con acceso completo y gratuito. Luego de una cuidadosa búsqueda, se encontraron 83 artículos, de los cuales 23 fueron seleccionados para su análisis, centrándose en las implicaciones clínicas de los dientes supernumerarios en la población general. Tras analizar los artículos que hacen referencia a los dientes supernumerarios, queda clara la complejidad e importancia de un diagnóstico precoz y certero para que el tratamiento sea el adecuado evitando futuras complicaciones. El estudio concluye que la extracción de dientes supernumerarios debe realizarse de forma cuidadosa y planificada, considerando las particularidades de cada caso. Se recomienda el abordaje en un ambiente hospitalario para garantizar la seguridad y comodidad del paciente, especialmente en niños, así como la colaboración de un equipo multidisciplinario para un tratamiento efectivo.

Palabras clave: Dientes supernumerarios; Cirugía; Diagnóstico.

1. Introdução

A formação dos dentes é chamada de odontogênese, que é um processo que se inicia dentro do osso maxilar e mandíbula, ocorrendo durante a gestação na fase embrionária do ser humano. A arcada dentária completa de um indivíduo adulto deve conter 32 dentes no total. Se esse número é ultrapassado, pode ser diagnosticado que o paciente possui elementos supranumerários. Esse desequilíbrio pode ocorrer na fase de desenvolvimento dentário ou surgir ao longo da vida e afeta a anatomia das estruturas adjacentes, o que pode aumentar a retenção de placa bacteriana, gerar problemas na oclusão e estéticos (Manole; 2008).

A área anatômica compreendida pelo cirurgião dentista é superiormente ao osso hioide até a região da glabella. Essa região é abundantemente irrigada, por veias e artérias, e possui um grande número de músculos e nervos para sustentação e funcionamento dos ossos e órgãos. Elementos supranumerários podem ser únicos ou múltiplos, e podem ser encontrados tanto em maxila quanto em mandíbula. Aproximadamente 95% dos casos em maxila, com predileção pela região anterior. A região de maior incidência é a região de incisivos superiores, seguida pelos quartos molares superiores e inferiores, pré-molares, caninos e incisivos laterais (Neville, 2016).

Por muitos anos a odontologia era pura mutilação, isso tem mudado quando estudos científicos comprovaram que a saúde bucal faz parte do bem-estar físico e emocional dos pacientes, e que também influencia na autoestima pessoal. Das muitas áreas da odontologia, a ortodontia se destaca na valorização, alinhamento e harmonização do sorriso. Um dos maiores desafios no tratamento são os dentes supranumerários e é nesse momento que o diagnóstico na infância se torna importante.

Ao ser diagnosticado e localizado na arcada dentária, não é recomendado que seja feita a extração dos dentes supranumerários de imediato, é preciso saber se eles estão interferindo na saúde bucal ou no desenvolvimento adequado dos demais dentes, por exemplo, se as raízes dos dentes permanentes estão formadas para que não haja um trauma. Em outros casos, ele pode ser observado ao longo do tempo, de modo que não altere a oclusão dentária ou a função da boca (Reis et al., 2006).

O presente artigo tem como objetivo revisar a literatura sobre as complicações e os tratamentos relacionados aos dentes supranumerários, com foco na extração em ambiente hospitalar, especialmente em pacientes pediátricos.

2. Metodologia

A metodologia científica faz com que uma investigação seja realizada de forma sistemática para se produzir conhecimento confiável e verificável. Esta pesquisa é de natureza qualitativa e do tipo revisão de literatura (Pereira et al., 2018). O presente estudo tem como visão geral uma revisão integrativa da literatura (Anima, 2014; Crossetti, 2012), seguindo as seguintes etapas: identificação do tema e seleção da hipótese e objetivos da revisão integrativa; estabelecimento dos critérios de

inclusão e exclusão do estudo (seleção da amostragem); definir quais informações serão extraídos dos artigos selecionados; análise dos resultados; discussão e apresentação dos resultados.

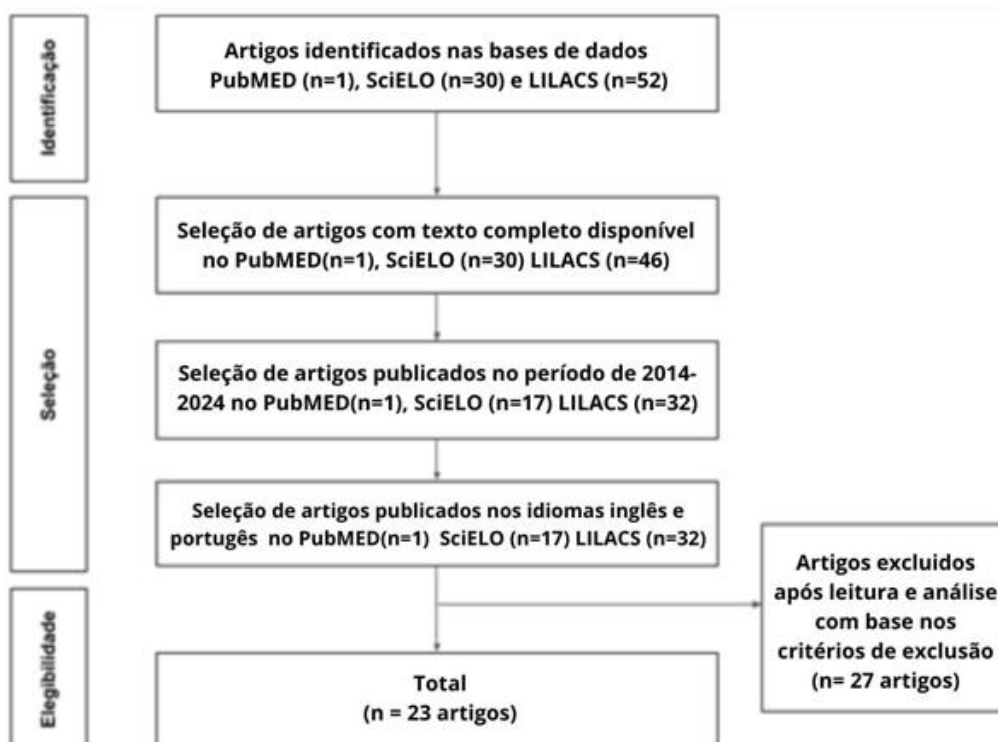
A pesquisa foi realizada a partir de uma busca avançada nas bases de dados SciELO (Scientific Eletronic Library Online), PubMed e LILACS (Literatura Latino-Americana e do Caribe em Ciências da Saúde), visando ampliar o âmbito da pesquisa e com isso evitar distorções. Será utilizado os descritores em saúde (DeCS) e suas combinações em inglês e português: “dentes supranumerários” (supernumerary teeth) e “cirurgia” (surgery) e “diagnóstico” (diagnosis). Tais descritores foram relacionados a partir do Operador Booleano “AND”.

Para a realização dessa pesquisa, os artigos foram selecionados de acordo com os seguintes critérios: artigos publicados de 2014 a 2024; artigos publicados na íntegra, de acesso completo e gratuito, no idioma português ou inglês ou espanhol; e artigos que descrevessem as implicações clínicas dos dentes supranumerários na população geral. Foram excluídos artigos em duplicidade nas bases de dados e aqueles que não abordassem a temática analisada.

3. Resultados e Discussão

Com a aplicação dos métodos de busca descritos, foram encontrados 83 artigos nas bases de dados PubMed, SciELO e LILACS. Em seguida, foram aplicados os critérios de inclusão na seguinte ordem: a partir da seleção de artigos com texto completo disponível, foram encontrados 77 artigos; ao buscar-se por artigos publicados no período de 2014-2024, foram encontrados 50 artigos. Ao serem selecionados artigos no idioma inglês ou português, encontrou-se 50. A partir de uma avaliação crítica dos títulos e resumos com base nos critérios de exclusão, foram selecionados 23 artigos, conforme descritos na Figura 1.

Figura 1 - Fluxograma de processo de identificação e seleção de artigos.



Fonte: Autores, com base na metodologia aplicada na pesquisa.

Tabela 1 - Artigos selecionados para a revisão integrativa.

Autor/Ano	Título	Objetivos	Tipo de Estudo	Método/Amostra	Principais Resultados
Paashaus, A. C. de L. et al, 2022	Extraction of supernumerary teeth in a hospital setting: case report in pediatric dentistry.	Apresentar as complicações e tratamentos dos dentes supranumerários, junto com o relato de caso de uma paciente de 6 anos que precisou de uma equipe multidisciplinar para extrair seus dentes supranumerários, diante do seu comportamento. Discutir a viabilidade do tratamento em ambiente hospitalar, o trabalho relata que a extração em ambiente hospitalar trouxe um maior conforto e segurança durante o procedimento, para ambas as partes.	Relato de caso	Paciente do sexo feminino, 6 anos, foi submetida a cirurgia de exodontia para extração dos dentes supranumerários presentes na região anterior da maxila, em ambiente hospitalar sob anestesia geral, com base no histórico comportamental da paciente foi necessário o auxílio de uma equipe multidisciplinar.	O presente trabalho confirma que os dentes supranumerários, são mais comuns na maxila, no geral 60% deles são mesiodens. O diagnóstico geralmente é feito de forma tardia, pois é assintomático e quando criança os pais não conseguem detectar a anomalia, porque a dentição decídua possui espaços que permitem que os dentes supranumerários erupcionem relativamente alinhados. A cirurgia foi um sucesso e o ambiente hospitalar e a equipe multidisciplinar, foram essenciais.
Ei Hsu Hlaing, E. et al, 2020	Orthodontic management of a non-syndromic patient with concomitant bimaxillary hypohyperdontia: a case report.	Descrever o tratamento ortodôntico bem-sucedido de uma paciente não síndrômica que apresentava agenesia bilateral dos caninos inferiores e dois dentes supranumerários na região de linha média superior.	Relato de caso	Paciente do sexo feminino com 21 anos de idade, protrusão dos incisivos centrais superiores, leve Classe II esquelética, relação de molares em Classe III de Angle, sobressaliência aumentada e hipo-hiperdontia. Além disso, a paciente apresentava mordida aberta anterior associada ao hábito de interposição lingual. Dois dispositivos de ancoragem temporária (DATs) foram instalados por vestibular na região dos molares superiores, para controle vertical. A retração dos dentes anteriores foi feita após a extração dos primeiros pré-molares superiores, para reduzir a sobressaliência acentuada. A mecânica adotada envolveu o uso de braquetes linguais na arcada superior e barra transpalatina para controle da ancoragem.	Após 35 meses de fase ativa do tratamento complexo, com substituição dos pré-molares, obteve-se oclusão aceitável, com aumento da força oclusal e da área de contatos oclusais, bem como movimentos excursivos funcionais bem estabelecidos e sem interferências. Após 29 meses de contenção, verificou-se estabilidade da oclusão e do perfil facial. Esse relato de caso clínico mostra que o tratamento ortodôntico com substituição de dentes ausentes associados à hipo-hiperdontia é uma opção efetiva para a melhora dos aspectos estéticos e funcionais.
Dias, G. F. et al, 2019	Diagnosis and treatment of supernumerary teeth in the pediatric clinic - case report,	O presente estudo teve por objetivo discorrer sobre a etiologia, diagnóstico, prevalência e tratamento do mesiodente baseado em evidência científica atual.	Relato de caso	Foram apresentados dois casos clínicos, de pacientes da Clínica de Odontopediatria da instituição de origem, ambos com queixas de insatisfação com o sorriso por apresentarem	A remoção de mesiodentes em crianças tem por finalidade evitar possíveis distúrbios estéticos e funcionais decorrentes da presença da patologia aliados ao prognóstico favorável

				“dentes estranhos”. Após o diagnóstico clínico, radiográfico e tomográfico foi diagnosticada a presença de dentes supranumerários (mesiodens). O tratamento consistiu na remoção cirúrgica dos dentes e posterior encaminhamento à Ortodontia para atuar de forma a devolver estética e função adequadas.	em tenra idade.
Martorelli, S. B. De F.; Lacerda, É. P. de M.; Andrade, F. B. M. de. 2018.	Microtooth supernumerary included in Zygomatic root.	O relato teve o objetivo de discutir a importância de um diagnóstico preciso e a indicação de tratamento correta, para evitar futuros problemas. E discorrer sobre o caso do paciente, com um dente incluso em raiz de zigoma.	Relato de caso	No presente artigo, os autores relatam um caso clínico de um dente supranumerário conóide ectópico incluso em raiz de zigoma. Em um paciente pardo, de 15 anos e estudante. O paciente relatou que, ao solicitar exames para tratamento ortodôntico, o Ortodontista constatou a presença de um dente supranumerário incrustado e o paciente foi, portanto, encaminhado para tratamento.	Os achados deste caso clínico foram relatados devido à raridade do caso e à ausência de estudos de caso semelhantes na literatura revisada. Devido à grande suscetibilidade a complicações supranumerárias, foi recomendada cirurgia preventiva.
Schwartz, J. P. 2014	Prevalence of dental anomalies of number in different subphenotypes of isolated cleft palate.	O propósito do estudo foi avaliar radiograficamente a prevalência das anomalias dentárias de número (agenesias e supranumerários), na dentição permanente, em diferentes subfenótipos da fissura isolada de palato, em pacientes pré-adolescentes.	Levantamento epidemiológico	Foram investigadas, de forma retrospectiva, 300 radiografias panorâmicas de pacientes com fissura palatina (pós-forame), de 9 a 12 anos de idade, matriculados em um mesmo centro. A amostra foi dividida em dois grupos de acordo com a extensão/gravidade da fissura palatina: completa e incompleta. O teste qui-quadrado foi utilizado para comparação intergrupos das prevalências de anomalias avaliadas ($p < 0,05$).	Os pacientes pré-adolescentes com fissura palatina apresentam maior prevalência de anomalias dentárias em relação à população em geral. A gravidade da fissura palatina parece não se associar com a prevalência de anomalias dentárias de número.
Lara, T. S. et al. 2024	Extraction of a supernumerary paramolar and first molar with coronary destruction in the maxilla area: case report	O objetivo do trabalho, conforme descrito no artigo, é apresentar e descrever a exodontia de um elemento supranumerário paramolar na região da maxila, bem como a remoção cirúrgica do primeiro molar que apresentava destruição coronária significativa devido a uma lesão cariosa. O estudo é baseado em um relato de caso de uma paciente que buscou atendimento	Relato de caso	Foi feita uma avaliação inicial por meio de exame físico e radiográfico para identificar a causa da dor da paciente, revelando a destruição do dente 26 e a presença de um dente supranumerário. Com base nesses achados, foi indicada a remoção cirúrgica de ambos os dentes. O procedimento cirúrgico foi realizado sem intercorrências, seguido de um acompanhamento pós-operatório, que verificou boa cicatrização e recuperação da paciente após 7	Os achados do caso clínico indicaram uma recuperação positiva da paciente após a cirurgia para retirada do dente extra e do primeiro molar afetado. Durante a operação, não surgiram complicações, e a avaliação pós-operatória mostrou uma cicatrização satisfatória, com a plena recuperação confirmada na consulta de acompanhamento

		odontológico devido à dor em um dente superior		dias.	realizada sete dias depois.
Simanke, F. S., et al., 2021	Surgical treatment of mesiodens under conscious sedation with nitrous oxide: clinical case report	O objetivo do trabalho é descrever um procedimento cirúrgico de remoção de dois mesiodentes localizados na região anterior da maxila, além da exodontia do primeiro pré-molar superior direito, utilizando sedação consciente com óxido nitroso. O procedimento foi realizado a partir do diagnóstico feito por um ortodontista, visando um tratamento ortodôntico futuro.	Relato de caso	O diagnóstico foi realizado por meio de exames clínicos e radiográficos, incluindo tomografia computadorizada. O procedimento foi realizado sob sedação consciente com óxido nitroso para controlar a ansiedade da paciente. O planejamento cirúrgico incluiu antissepsia, anestesia local e a técnica cirúrgica para a remoção dos dentes, destacando a importância do diagnóstico precoce e do manejo adequado dos mesiodentes para evitar complicações na dentição permanente	A sedação consciente utilizando óxido nitroso mostrou-se eficiente no manejo da ansiedade da paciente durante a cirurgia, que consistiu na extração bem-sucedida de dois mesiodentes e um pré-molar superior, sem registrar complicações. O relato enfatizou a relevância do diagnóstico precoce e da realização de exames radiográficos para evitar complicações futuras. Após um período de 28 meses, foi detectada a presença de um novo dente supranumerário, evidenciando a importância do acompanhamento contínuo. Os dados sugerem que o procedimento cirúrgico associado à sedação consciente é seguro e eficaz para pacientes pediátricos.
Carvalho, A. B. G., Almeida, H. C. R., Vieira, S. C. M. 2021	Survey of secondary data of dental anomalies in children attended at the Pernambuco Dentistry Faculty	O objetivo do trabalho é de conhecer a frequência de anomalias dentárias em crianças atendidas na Clínica de Atenção Básica Infantil da Faculdade de Odontologia de Pernambuco. O estudo analisa os distúrbios de crescimento e desenvolvimento dos dentes, que são alterações no número, tamanho ou forma dos dentes, com origem em decorrência de vários fatores	Estudo observacional	O método utilizado no estudo foi um estudo quantitativo descritivo com desenho transversal de dados secundários. A coleta de dados foi realizada a partir dos prontuários de crianças de 3 a 12 anos atendidas na Clínica de Atenção Básica Infantil da Faculdade de Odontologia de Pernambuco, utilizando informações sobre sexo, idade, presença, tipo e localização das anomalias dentárias.	A pesquisa analisou 197 prontuários e identificou que 4,5% apresentaram anomalias dentárias, sendo a anodontia a mais prevalente (55,5%), seguida por dentes supranumerários (22,3%), giroversão e fusão (11,1% cada). A anomalia de número foi a mais comum, representando 77,8% dos casos, com a maioria localizada na região anterior da arcada dentária (88,8%). A prevalência das anomalias foi maior no sexo feminino, com uma média de idade dos pacientes afetados de 8,5 anos, ressaltando a importância da detecção precoce para um tratamento adequado.

Karen et al. 2017	Mesiodentes na dentição mista: relato de caso	O objetivo do trabalho é enfatizar a importância de um diagnóstico precoce para evitar possíveis complicações e auxiliar no planejamento cirúrgico.	Relato de caso	Relata-se o caso de um paciente, do gênero masculino, feoderma, 08 anos, que foi levado pelos pais para uma consulta odontológica de rotina. Na anamnese, os pais do paciente relataram que seus incisivos centrais decíduos haviam esfoliado há dois anos e, como queixa principal, frisaram “ele não tem os dentes da frente, ainda”, confirmado no exame intra-oral	Em um estudo envolvendo 55 crianças abaixo de 14 anos com mesiodentes, Rameshet et al. (2013) fizeram o diagnóstico de forma clínica e radiográfica com posterior intervenção cirúrgica. O estudo demonstrou que os participantes do gênero masculino eram duas vezes mais afetados do que pacientes do gênero feminino, havendo predominância de mesiodentes conoides. 27 (49,09%) dos 55 pacientes obtinham mesiodentes múltiplos e 25 (45,45%) precisaram de correção ortodôntica após a cirurgia
Almeida, H.; Mcarter Senra, et al, 2021	Treatment of teeth included with proximity to the nasal cavity and maxillary sinus: case report	O objetivo do trabalho é relatar a presença de um dente supranumerário unilateral e a impação bilateral de caninos permanentes, ambas as anomalias com proximidade da cavidade nasal e do seio maxilar. O estudo ressalta a importância do diagnóstico preciso através de exames clínicos e de imagem, que direcionam o planejamento terapêutico específico para cada caso, além de enfatizar a associação multidisciplinar para a obtenção de um resultado satisfatório e a melhora da qualidade de vida do paciente	Relato de caso	O método utilizado no trabalho incluiu a realização de exames clínicos e de imagem para o diagnóstico das anomalias dentárias. O exame clínico foi complementado por exames radiográficos, como radiografias panorâmicas e tomografia computadorizada de feixe cônico (Cone Beam), que permitiram a visualização da relação espacial entre os dentes inclusos e as estruturas nobres adjacentes, como a cavidade nasal e o seio maxilar. Esses exames foram fundamentais para confirmar a presença de caninos permanentes inclusos e de um dente supranumerário, além de auxiliar no planejamento terapêutico específico para o tratamento	O resultado do estudo indicou a presença de caninos permanentes inclusos e um dente supranumerário na região de pré-molares superiores do paciente. A tomografia computadorizada de feixe cônico revelou a proximidade dos caninos inclusos com o seio maxilar e o assoalho da cavidade nasal, o que é relevante para o planejamento do tratamento. O tratamento proposto consistiu no tracionamento dos caninos inclusos sob anestesia local e na exodontia do dente supranumerário.
Ames, B. R., Stolz, A. D. S. B., & Borges, P. Z. 2017	Paciente não síndromico com múltiplos dentes supranumerários: relato de caso	O objetivo do trabalho foi relatar a presença de quatorze elementos supranumerários e o manejo clínico da condição em paciente sem síndrome ou doença associada.	Relato de caso	O método deste estudo relatar um caso clínico de uma paciente adulta com múltiplos dentes supranumerários não associados a síndromes ou a outras doenças, além do manejo do caso, considerado pela literatura incomum e complexo.	O caso apresentado é raro, pois apresenta quatorze dentes supranumerários, tanto em maxila quanto em mandíbula, em paciente do sexo feminino. Na maioria das vezes, o diagnóstico é feito por meio de radiografias de rotina, como no caso apresentado. O tratamento é eminentemente cirúrgico complementado por tratamento ortodôntico.

<p>Pereira, V. X., da Silva, A. P., Carlesso, J. S., & Campos, M. F. 2019</p>	<p>A rare case of a maxillary fourth molar: Case report / Um caso raro de quarto molar maxilar: um relato de caso</p>	<p>Este trabalho descreve o diagnóstico e tratamento de um raro quarto molar supranumerário maxilar.</p>	<p>Relato de caso</p>	<p>O Este artigo descreve um caso clínico de um paciente de 24 anos que apresentava quarto molar superior, diagnosticado por radiografia dentária, e resolução cirúrgica do caso.</p>	<p>Os quarto molares, que muito raramente entram em erupção na cavidade oral, são geralmente descobertos apenas através da radiografia, como aconteceu neste caso clínico. Recomenda-se a extração precoce do elemento se estiverem causando outros problemas, como: erupção tardia ou erupção falhada dos dentes permanentes; deslocamento dos dentes adjacentes; má oclusões; pericoronite subaguda; inflamação gengival; abscessos periodontais; lesões císticas; e reabsorção das raízes.</p>
<p>Martorelli, S. B. D. F., Lacerda, É. P. D. M., & Andrade, F. B. M. D. 2018.</p>	<p>Microtooth supernumerary included in Zygomatic root / Supranumerario microdente incluso em raiz de Zigoma</p>	<p>No presente artigo, os autores relatam um caso clínico de um dente supranumerário conóide ectópico incluso em raiz de zigoma. A cirurgia profilática desses elementos supranumerários é geralmente o tratamento de escolha.</p>	<p>Relato de caso.</p>	<p>Os achados deste caso clínico foram relatados devido à raridade do caso e à ausência de estudos de caso semelhantes na literatura revisada. Devido à grande suscetibilidade a complicações supranumerárias, a cirurgia preventiva foi recomendada. A cirurgia foi proposta para a excisão dos dentes 28, 38, 48 e do dente supranumerário, sob anestesia geral, devido às múltiplas intervenções, trauma operatório esperado e perfil psicológico do paciente, bem como a topografia ectópica do dente supranumerário incorporado. Todos os exames pré-operatórios de rotina foram solicitados, incluindo opinião cardiológica com ECG e risco cirúrgico, todos dentro dos parâmetros normais.</p>	<p>Acredita-se também que a presença de dentes supranumerários poderia causar uma série de problemas, tais como: falha de erupção causando retenção dentária, erupção tardia e/ou ectópica; dentes permanentes impactados, deslocamento dentário; aglomeração; comprometimento de enxertos ósseos alveolares e de inserção de implantes; patologias associadas, como cistos e tumores odontogênicos, reabsorção de dentes adjacentes, entre outros. Como um ortodontista havia solicitado a remoção dos dentes embutidos, o tratamento de escolha para o dente supranumerário foi a cirurgia sob anestesia geral, devido às múltiplas intervenções, trauma operatório esperado e o perfil psicológico do paciente, assim como a topografia ectópica do dente supranumerário incorporado.</p>

<p>Maia, A. C. D. S. A., Santos, M. O., Simões, F. X. P. C., Rodrigues, S., Novaes, T. F., & Imparato, J. C. P. 2015</p>	<p>Tracionamento de incisivo central superior permanente impactado pela presença de um mesiodente: relato de caso / Traction of permanent maxillary central incisor impacted by the presence of mesiodens: case report.</p>	<p>Neste trabalho, foi apresentado um caso clínico de remoção cirúrgica de um mesiodente diagnosticado em um paciente de 10 anos de idade e que provocava a impacção de um incisivo permanente. A remoção cirúrgica do supranumerário foi realizada sendo, imediatamente, colado um botão na coroa do incisivo impactado para que fosse feito o seu tracionamento. O paciente foi acompanhado até a completa irrupção do elemento 21 e seu realinhamento no arco.</p>	<p>Relato de caso</p>	<p>O método do trabalho objetiva relatar um caso clínico de remoção cirúrgica de um mesiodente, mediante relativa frequência do achado de supranumerários desse tipo, discussões e relatos que envolvam a necessária abordagem clínica, desde o momento diagnóstico até o planejamento da conduta terapêutica ganham relevância.</p>	<p>Concluímos que, sempre que identificada a ocorrência de um mesiodente, independentemente da técnica cirúrgica e da opção ortodôntica utilizada, mediante prováveis sequelas relacionadas, o mais importante é o profissional adotar na sua prática clínica exames de rotina criteriosos e a utilização, quando indicada, de exames complementares, para adequada abordagem diagnóstica e terapêutica.</p>
<p>Ferreira-Júnior, O., Ávila, L. D. D., Sampieri, M. B. D. S., & Dias-Ribeiro, E. 2014</p>	<p>Lower third molar fused with a supernumerary tooth: diagnosis and treatment planning using Cone-Beam Computed Tomography / Terceiro molar inferior fusionado com um supranumerário: diagnóstico e plano de tratamento usando Tomografia Computadorizada Volumétrica</p>	<p>O presente artigo relata um caso de fusão entre um terceiro molar mandibular e um dente supranumerário, onde foi realizada uma intervenção cirúrgica com o objetivo de remover os elementos dentários. Para complementar o diagnóstico, além da radiografia panorâmica, foi utilizada a Tomografia Computadorizada Volumétrica que fornece informações precisas e em três dimensões, possibilitando desta forma chegar ao diagnóstico de fusão e também auxiliando no planejamento cirúrgico.</p>	<p>Relato de caso</p>	<p>O método utilizado no trabalho descreve um caso clínico é raro exemplo de fusão entre um terceiro molar inferior e um quarto supranumerário.</p>	<p>Observou-se que os exames radiográficos tradicionais (periapicais, oclusais e panorâmicos) não são capazes de mostrar detalhes que só poderiam ser observados através da TCFC. Este relato de caso enfatiza a necessidade de usar esse novo hardware diagnóstico para auxiliar no planejamento do tratamento da cirurgia oral e maxilofacial.</p>
<p>Santos, D. R.; Tavares de Carvalho, M.; Coelho, P. M.; De Queiroz Moura, R.; Diniz Correia, K V. et al., 2017</p>	<p>Combinação cirúrgica: uma necessidade em odontopediatria / Surgical combination: a necessity in Pediatric Dentistry</p>	<p>O objetivo desse trabalho é relatar um caso clínico da remoção de mesiodens e freio labial superior em mesmo tempo cirúrgico, com avaliação do fechamento gradual fisiológico do diastema após 1 ano.</p>	<p>Relato de caso</p>	<p>O presente trabalho relata um caso de uma criança, 11 anos de idade, sexo masculino, com queixa estética de afastamento dentário; após anamnese, exame clínico e radiográfico foi diagnosticada a presença de mesiodens e inserção anormal do freio labial superior. Esse relato teve por escolha o tratamento de remoção cirúrgica do mesiodens associado à frenectomia labial superior em uma mesma sessão, com preservação de 1 ano e</p>	<p>Conclui-se que o diagnóstico correto de dentes supranumerários e anomalias do freio é fundamental por meio de um bom exame clínico e radiográfico. A oportunidade individual da realização do tratamento é outro fator importante.</p>

				observação do fechamento gradual do diastema interincisal.	
Torres, P. F. et al., 2015	Anomalias dentárias de número em pacientes ortodônticos	Determinar a prevalência de anomalias dentárias de número, verificando-se a frequência com relação a gênero, localização e dentes mais acometidos.	Levantamento epidemiológico	Foram avaliadas 1.054 radiografias panorâmicas de pacientes com idade entre 5 e 30 anos, realizadas no período de janeiro a março de 2010, em uma clínica particular de diagnóstico por imagem de Teresina-PI. Foram registrados dados relativos a gênero, idade, presença ou ausência de anomalia, dente acometido e localização. Foram realizados os testes estatísticos Qui-quadrado de Pearson e Teste Binominal, para duas proporções.	Foi observada prevalência de hipodontia de 4,9%, sendo mais comum na maxila, e de hiperodontia de 4%, não apresentando diferença entre maxilares, lados e gêneros.
Santos, T. D. S., Silva, E. R., Faria, A. C., Mello Filho, F. V. D., & Xavier, S. P. 2014	Multiple Supernumerary Teeth in a Nonsyndromic 12-Year-Old Female Patient - A Case Report	O objetivo deste trabalho é relatar um caso raro de hiperodontia envolvendo a presença de 14 dentes supranumerários (ST) impactados em uma paciente sem associação com síndromes ou condições sistêmicas. O estudo também destaca a importância do diagnóstico precoce e do tratamento adequado para evitar complicações relacionadas aos dentes supranumerários, como alterações oclusais, retenção de dentes permanentes e formação de cistos odontogênicos. Além disso, o trabalho enfatiza a utilidade de exames de imagem, como radiografias panorâmicas e tomografia computadorizada, para a localização precisa dos dentes supranumerários e a elaboração de um plano de tratamento cirúrgico eficaz.	Relato de caso	No presente relato de caso, os autores apresentam imagens radiográficas de uma paciente não síndrômica de 12 anos de idade, gênero feminino, com 14 dentes supranumerários, em que o tratamento cirúrgico foi instituído sob anestesia geral, com extração de todos os DS em uma única intervenção cirúrgica.	A presença de 14 dentes supranumerários (ST) é extremamente rara, com prevalência variando de 0,2% a 5,3%, dependendo da dentição e da localização geográfica. É mais comum em dentição permanente e a ocorrência de múltiplos ST é ainda mais incomum, especialmente na ausência de condições sistêmicas ou síndromes (como displasia cleidocraniana, síndrome de Gardner ou síndrome de Down).
Amaral, L. F., Silva, A. C., & Mariano, R. C. 2015	Explorando o volume 3D em TCFC frente aos elementos dentais ectópicos. Relato de casos / Exploring the 3D volume CBCT face of	O objetivo do trabalho é relatar a importância de Tomografia de Feixes Cônicos proporcionam inovadoras perspectivas de avaliação de todo o volume adquirido, aumentando assim a previsibilidade da localização exata de	Relato de caso	O trabalho menciona casos de dentes supranumerários ectópicos encontrados incidentalmente em exames tomográficos para planejamento de reabilitação com implantes dentários e salientam a importância da tomografia computadorizada como método de diagnóstico por	Ressalta-se que os pacientes, no início do tratamento, assinaram os termos de consentimento esclarecido para uso de suas radiografias, fotografias, resultados de exames e quaisquer informações relacionadas com os

	ectopic teeth. Case reports	elementos dentais ectópicos, através da compreensão dos planos tomográficos em terceira dimensão		imagens mais preciso na Odontologia, permitindo conseguir um plano de tratamento mais completo para os pacientes.	planos de tratamento para fins didáticos e de divulgação científica.
Kouri, D., Bertaia, C. A. V., Santos, R. C. D. F., Costa-Nobre, P. X. D., Garcia-Leite, E. S., Araujo, F. B. D., & Moi, G. P. 2014	Aesthetic and functional rehabilitation of a supernumerary peg-shaped tooth in the primary dentition	O trabalho se concentra na abordagem específica para tratar e restaurar um dente extra em uma criança em idade pré-escolar, que pode afetar a estética e a função dentária.	Relato de caso	Este procedimento minimamente invasivo além de ser passível de ajustes posteriores, permite o perfeito controle da reabilitação realizada e possibilita o restabelecimento simultâneo estético-funcional e da auto-estima da criança.	A reanatomização do elemento dental foi realizada através de restauração direta em resina composta nanoparticulada, uso do guia palatina de silicone de adição e isolamento relativo modificado.
Ruschel, H. C.; Diamante, M.; Kramer, P. F. 2015	Hypo-hyperdontia:	O objetivo do trabalho é relatar um caso de hipodontia e hiperdontia em uma paciente de 11 anos, destacando a importância do diagnóstico precoce e do tratamento adequado para essa condição. O artigo discute as condutas diagnósticas e as intervenções realizadas, incluindo a remoção do dente supranumerário e a transformação estética dos caninos permanentes em incisivos laterais, visando restaurar a harmonia estética e funcional da dentição mista da paciente.	Relato de caso	Com base no exame físico e radiográfico chegou-se ao diagnóstico de hipo-hiperdontia. As condutas para o diagnóstico e tratamento do caso são abordadas e discutidas.	Nesse trabalho é relatado um caso de uma paciente com 11 anos de idade com a ausência dos incisivos laterais permanentes superiores e dos segundos pré-molares inferiores, concomitante com a presença de um dente supranumerário na região de incisivo lateral superior direito.
Godinho M, Figueiredo A & Correia A, 2014.	Supernumerary Teeth: A Radiographic Finding	O objetivo desse trabalho e entender a importância de um exame complementar por imagem para se obter um diagnóstico completo e realizar um bom plano de tratamneto.	Relato de caso	homem, 22 anos, saudável dirigiu-se ao Médico Dentista para realizar uma consulta de rotina. Na análise da ortopantomografia verificou-se a presença de disto molares maxilares, bilaterais e inclusos.	Devido à ausência de patologia e sintomatologia associada à forte probabilidade de ressecção óssea aquando da intervenção cirúrgica, optou-se pela manutenção de um esquema de consultas de controlo,5 com avaliação clínica anual e radiográfica de 3-5 anos

Fonte: Autores, com base nas referências consultadas para a revisão integrativa.

As áreas mais comumente afetadas pela presença de elementos supranumerários são a região do incisivo superior e a região dos terceiros molares. Quando presentes na região dos incisivos são denominados mesiodens, já aqueles que surgem da região molar são denominados paramolares, e aqueles da quarta região molar são denominados distomolares. Apesar de sua ocorrência, estes dentes raramente irrompem na cavidade oral; por isso, eles são normalmente descobertos apenas através das radiografias dentárias de rotina. Além disso, esses dentes podem permanecer inclusos de forma ectópica, se desenvolvendo numa região da posição normal e permanecendo no interior do osso. O diagnóstico precoce, a avaliação clínica correta e o tratamento clínico adequado são fatores-chave para o prognóstico do caso (Pereira et al, 2019; Martorelli et al, 2018).

A presença de mesiodens pode gerar diversas anomalias, sendo o diastema de linha média uma das mais frequentes. O tratamento para o mesiodens na região dos incisivos, dependendo da sua etiologia, envolve uma abordagem multidisciplinar. Na maioria dos casos é necessário realizar uma intervenção cirúrgica para remover o dente supranumerário, seguida de tratamento ortodôntico para corrigir o alinhamento e fechar o espaço causado pelo diastema. No entanto, é crucial avaliar o momento mais viável para a exodontia, pois a remoção do supranumerário em idade precoce pode pôr em risco o desenvolvimento do germe permanente. Em casos onde não foi verificada a irrupção dos dentes adjacentes ao supranumerário deve ser considerado o tracionamento ortodôntico, como recurso para trazer o dente para a cavidade bucal (Maia et al, 2015; Santos et al., 2021).

Em alguns casos, observa-se a fusão de alguns elementos dentais, fenômeno no qual dois germes dentais em desenvolvimento se unem e dão origem a uma grande estrutura dental. A etiologia dessa fusão é desconhecida, podendo ser hereditária, traumática, entre outros. Em casos de elementos fusionados, por se tratarem de estruturas anômalas e maiores que o normal, seu tratamento deve ser bem planejado. Para avaliar adequadamente a dimensão e a forma desse dente, é utilizada a Tomografia computadorizada. Essa tecnologia oferece os planos axial, sagital e coronal, além de possibilitar a visualização do canal mandibular em relação ao terceiro molar (Ferreira Jr. et al, 2014).

A abordagem multidisciplinar em cirurgias de dentes supranumerários em crianças, é destacada como um fator crucial para o sucesso do procedimento, proporcionando um ambiente mais confortável e seguro para a paciente. Os autores enfatizam que a realização de cirurgias em ambiente hospitalar é viável e pode ser benéfica para pacientes pediátricos que apresentam dificuldades comportamentais. Além disso, o artigo ressalta a importância de um diagnóstico preciso, que deve ser apoiado por exames clínicos e radiográficos, para evitar complicações futuras associadas aos dentes supranumerários. Em conclusão, o estudo reforça a necessidade de uma abordagem cuidadosa e bem planejada na extração de dentes supranumerários em crianças, destacando a relevância do ambiente hospitalar e da equipe multidisciplinar para garantir a segurança e o conforto do paciente durante o tratamento (Paashaus et al, 2022.)

O manejo de um dente supranumerário paramolar em uma paciente de 38 anos foi complexo, envolvendo dor intensa e uma fístula intraoral associada a uma lesão cariosa no primeiro molar. A radiografia foi essencial para o diagnóstico, revelando a proximidade do dente supranumerário, o que justificou a remoção cirúrgica. A cirurgia tratou a lesão cariosa e preveniu complicações futuras, com uma recuperação satisfatória. A sedação consciente com óxido nitroso foi eficaz para controlar a ansiedade da paciente durante a extração de dois mesiodentes e um pré-molar superior, sem complicações. O relato destaca a importância do diagnóstico precoce e dos exames radiográficos para evitar problemas futuros. Após 28 meses, um novo dente supranumerário foi detectado, reforçando a necessidade de acompanhamento contínuo (Lara et al, 2024; Simanke et al, 2021).

Dentes supranumerários, especialmente os mesiodentes, são comuns na dentição mista de crianças e podem causar apinhamento, problemas oclusais e atrasos na erupção dos dentes permanentes. Localizados entre os incisivos centrais superiores, esses dentes extras são frequentemente tratados com remoção cirúrgica e acompanhamento ortodôntico. A identificação precoce por meio de exames clínicos e radiográficos é essencial para evitar complicações. Estudos mostram maior prevalência em meninos e destacam a importância de intervenções precoces. Em uma pesquisa, 77,8% das anomalias eram supranumerárias,

principalmente na região anterior (88,8%), com média de idade de 8,5 anos e leve predominância no sexo feminino (Carvalho, Almeida & Vieira, 2021; Karen et al., 2017).

A tomografia computadorizada é uma importante aliada no diagnóstico de dentes supranumerários, que na maioria dos casos são descobertos incidentalmente. Além disso, ela desempenha um papel fundamental no planejamento de cirurgias. Estudos relatam que esses dentes podem ser encontrados em diversas regiões, como palato, seio maxilar, côndilo mandibular, processo coronóide, órbita e cavidade nasal. A tomografia de feixe cônico, amplamente utilizada na Odontologia moderna, oferece precisão na localização de elementos dentais. Com a tecnologia de imagens 3D, é possível obter detalhes tanto nos cortes originais quanto nas reconstruções multiplanares e tridimensionais, facilitando um planejamento de tratamento mais eficaz e seguro para o paciente. Em um caso clínico, o paciente foi fazer consulta de rotina em um dentista e na análise da ortopantomografia, acabou descobrindo um supranumerário incluso e com o auxílio de uma tomografia computadorizada de feixe cônico, obteve mais informações das estruturas e possíveis complicações. A ausência de patologia e sintomatologia associada a probabilidade de recessão óssea, foi optado por fazer consultas de controle do caso, sem indicação cirúrgica. Exames complementares facilitam um perfeito diagnóstico e um completo plano de tratamento (Amaral, Amanda & Mariano, 2014; Godinho, Figueiredo & Correia, 2014).

A hiperdontia, também conhecida como dentes supranumerários, pode ocorrer tanto na dentição decídua quanto na permanente. Embora a etiologia exata ainda não esteja comprovada, estudos sugerem que ela está relacionada à hiperatividade da lâmina dentária. Esses dentes extras podem retardar a erupção dentária, causar deslocamentos, alterar a oclusão e comprometer a estética. Embora mais raros, também podem estar associados à formação de cistos odontogênicos e reabsorção de dentes vizinhos. O diagnóstico precoce é essencial para possibilitar um tratamento mais adequado e tranquilo para o paciente (Torres et al., 2015).

Estudos mostram que múltiplos dentes supranumerários são raros, e ainda mais incomuns quando não estão associados a síndromes como displasia cleidocraniana, síndrome de Gardner ou síndrome de Down. Em pacientes sem essas síndromes, geralmente há apenas um dente supranumerário envolvido. A etiologia dessa condição ainda é incerta, com diversas hipóteses sugerindo que fatores genéticos e ambientais desempenham um papel no seu desenvolvimento (Santos et al., 2014).

Vários fatores influenciam a oclusão dentária, e os dentes supranumerários estão entre eles. Supranumerários são anomalias comuns na dentição humana, e o tratamento pode ou não envolver extração, dependendo da posição do dente no arco dentário. Além disso, essa anomalia pode estar associada a alterações estéticas, como dentes que irrompem em tamanhos e formatos diferentes. Em um caso clínico, por exemplo, a paciente apresentava um dente supranumerário com formato cúbico. Com o avanço das resinas compostas e sistemas adesivos, foi possível, por meio de uma técnica minimamente invasiva, reabilitar esse dente, restaurando sua função e estética sem a necessidade de um tratamento invasivo. No entanto, é importante destacar que dentes supranumerários podem atrasar ou impedir a erupção, causar rotação ou deslocamento dos dentes permanentes subsequentes no arco dentário, tornando o acompanhamento odontológico essencial para evitar complicações (Kouri et al., 2014).

A discussão se concentra na importância do diagnóstico precoce e na implementação de um plano de tratamento adequado para evitar complicações associadas aos dentes supranumerários. Os autores destacam que a prevalência de dentes supranumerários é relativamente baixa, ocorrendo em cerca de 1% da população geral, mas sua presença pode levar a problemas significativos, como interferência na erupção de dentes normais, desenvolvimento de lesões císticas e posicionamento ectópico. A análise de casos anteriores revela que a maioria dos dentes supranumerários é retida, com formas variadas, sendo a forma suplementar a mais comum. A literatura revisada pelos autores sugere que a extração precoce é frequentemente o tratamento de escolha, especialmente em casos em que os dentes supranumerários podem causar complicações. Além disso, a discussão inclui a possibilidade de tratamento conservador em situações específicas, onde a preservação do dente pode ser benéfica para fins

ortodônticos. Os autores também mencionam a raridade de casos semelhantes na literatura, o que torna a discussão sobre a inclusão de um microdente supranumerário na raiz do zigoma ainda mais relevante. A recomendação de cirurgia preventiva é enfatizada, dada a suscetibilidade a complicações associadas a dentes supranumerários. A discussão ressalta a importância de um diagnóstico adequado e a consideração de diferentes abordagens de tratamento, dependendo das circunstâncias clínicas de cada caso (Martorelli, Lacerda & Andrade, 2018).

A etiologia dos dentes supranumerários pode ser multifatorial, incluindo fatores genéticos e ambientais, e sua ocorrência pode estar relacionada a síndromes hereditárias. O diagnóstico precoce é crucial, pois a presença de dentes supranumerários pode levar a complicações significativas, como atraso na erupção, apinhamento dentário, impactação de dentes permanentes, e até mesmo formação de cistos. O artigo enfatiza a importância de um exame clínico detalhado e o uso de radiografias panorâmicas e periapicais para identificar esses dentes, que muitas vezes são assintomáticos e podem passar despercebidos. Um dos pacientes, um menino de 12 anos, foi encaminhado para extração de um mesiodente antes de iniciar o tratamento ortodôntico. O exame radiográfico revelou a posição invertida do dente, e a tomografia computadorizada foi utilizada para um diagnóstico mais preciso. Outro caso envolveu um paciente de 9 anos com apinhamento severo, onde a remoção cirúrgica do mesiodente foi realizada com sucesso. A discussão também aborda as sequelas associadas à presença de mesiodentes, como a necessidade de exodontia e a análise das complicações clínicas que podem surgir durante a intervenção cirúrgica. A decisão de remover um dente supranumerário deve considerar a taxa de complicações, o potencial de danos aos dentes adjacentes e a necessidade de tratamentos ortodônticos subsequentes. Em conclusão, o artigo destaca a relevância do diagnóstico e tratamento adequados de dentes supranumerários na clínica infantil, enfatizando a necessidade de uma abordagem multidisciplinar que envolva dentistas, ortodontistas e, quando necessário, cirurgiões. A identificação precoce e o manejo eficaz desses dentes podem prevenir complicações futuras e melhorar a saúde bucal das crianças (Dias et al., 2019).

Esse relato de caso clínico mostra que o tratamento ortodôntico com substituição de dentes ausentes associados à hipohiperdontia é uma opção efetiva para a melhora dos aspectos estéticos e funcionais (Ei Hsu Hlaing et al, 2020).

O propósito deste estudo foi avaliar radiograficamente a prevalência das anomalias dentárias de número (agenesias e supranumerários), na dentição permanente, em diferentes subfenótipos da fissura isolada de palato, em pacientes pré-adolescentes. Foram investigadas, de forma retrospectiva, 300 radiografias panorâmicas de pacientes com fissura palatina (pós-forame), de 9 a 12 anos de idade, matriculados em um mesmo centro. A amostra foi dividida em dois grupos de acordo com a extensão/gravidade da fissura palatina: completa e incompleta. O teste qui-quadrado foi utilizado para comparação intergrupos das prevalências de anomalias avaliadas ($p < 0,05$). Os pacientes pré-adolescentes com fissura palatina apresentam maior prevalência de anomalias dentárias em relação à população em geral. A gravidade da fissura palatina parece não se associar com a prevalência de anomalias dentárias de número (Schwarz et al, 2014).

A presença de um dente supranumerário e a ausência congênita de outro dente trazem problemas estéticos e funcionais para o paciente. Essa condição se torna suspeita quando a sequência de erupção dos dentes está alterada ou o tempo de erupção é prolongado. O tratamento ideal considera vários fatores, como a queixa principal, a opinião e o perfil do paciente, além da disponibilidade de espaço e da necessidade de fechamento de espaços. No caso clínico em questão, a presença do dente supranumerário poderia ter interferido na erupção e no posicionamento correto do canino adjacente. Assim, a estratégia de tratamento envolveu a extração cirúrgica do dente supranumerário, dos caninos decíduos superiores e do incisivo lateral superior direito decíduo, para criar espaço para a erupção dos dentes permanentes. Concluiu-se que a remoção do dente supranumerário e a restauração estética dos caninos proporcionariam um resultado mais satisfatório. É importante que o paciente seja acompanhado por um ortodontista para garantir um resultado adequado. Relatos como este favorecem o conhecimento dos profissionais de odontologia, caso encontrem situações semelhantes de dentes supranumerários e a ausência de outros dentes

(Ruschel, Diamante & Kramer, 2015).

Os autores relatam um caso de hiperdontia múltipla em uma paciente sem síndromes associadas, destacando a complexidade do manejo cirúrgico de 14 dentes supranumerários. A dificuldade no tratamento ortodôntico evidenciou a necessidade de uma avaliação minuciosa e planejamento cuidadoso. Complicações, como infecção causada por um ponto de sutura remanescente, ressaltam a importância de monitorar a cicatrização e a resposta do organismo. O tratamento envolveu diferentes antibióticos e múltiplos acessos cirúrgicos, demonstrando a relevância de uma abordagem multidisciplinar para garantir uma recuperação eficaz. A discussão sobre o risco-benefício na remoção dos dentes é essencial devido ao potencial dano a estruturas próximas e à necessidade de acompanhamento rigoroso para prevenir novas complicações (Ames, Stolz & Borges, 2017).

4. Conclusão

Após analisar os artigos que se referem aos dentes supranumerários é perceptível a complexidade e a importância de um diagnóstico preciso e de um tratamento adequado para evitar complicações futuras. A dificuldade de encontrar casos semelhantes na literatura reforça a necessidade de uma abordagem cuidadosa e bem planejada, principalmente em pacientes pediátricos, que podem apresentar dificuldades relacionadas ao comportamento. A extração de dentes supranumerários em ambiente hospitalar se mostra viável e podendo ser benéfica, proporcionando maior conforto e segurança tanto para os pacientes quanto para a equipe de saúde. A atuação de uma equipe multidisciplinar é fundamental para garantir um tratamento eficaz e seguro, diminuindo riscos e promovendo um prognóstico mais favorável. Assim, a pesquisa reforça a relevância de um acompanhamento clínico e radiográfico rigoroso, além da necessidade de mais estudos sobre a prevalência e as implicações clínicas dos dentes supranumerários, contribuindo para o avanço do conhecimento na área da odontologia.

A análise dos dentes supranumerários revela a complexidade e a importância do diagnóstico precoce e do manejo adequado dessa condição. Os resultados discutidos neste trabalho enfatizam a necessidade de uma abordagem cuidadosa para evitar grandes complicações na saúde bucal dos pacientes. Para explorar ainda mais o conhecimento sobre este tema, sugerimos que futuros estudos explorem diferentes metodologias, como revisões sistemáticas que comparem a eficácia de diversas abordagens de tratamento, pesquisas em campo que investiguem a prevalência e as características dos dentes supranumerários em populações específicas, e relatos de caso que documentem experiências clínicas e resultados de intervenções. Além disso, estudos de pesquisa-ação participativa poderiam envolver profissionais de saúde e pacientes na discussão sobre o manejo dos dentes supranumerários, promovendo uma compreensão mais ampla e colaborativa do tema. Essas abordagens podem contribuir significativamente para o avanço do conhecimento e a melhoria das práticas clínicas relacionadas aos dentes supranumerários na Odontologia.

Referências

- Almeida, H. M. S., Rocha, A. T. M. D., Barboza, A. D. A., Fialho, P. V., & Vieira, T. S. L. S. (2021). Tratamento de dentes inclusos em proximidade a cavidade nasal e seio maxilar: relato de caso. *Revista Odontológica de Araçatuba*, 42(1), 33-37.
- Amaral, L. F., Silva, A. C., & Mariano, R. C. (2015). Explorando o volume 3D em TCFC frente aos elementos dentais ectópicos: relato de casos. *Revista Brasileira de Odontologia*, 71(2), 148.
- Carvalho, P. H. M., da Silva, B. C. D. B., Duarte, B. G., & da Rocha Júnior, H. V. (2014). Alterações de desenvolvimento dentário em relação à forma: relato de casos. *Ciência Atual—Revista Científica Multidisciplinar do Centro Universitário São José*, 3(1).
- Corteletti, J. F., Ota, C. M., Sarmiento, L. C., Chisté, R., Novaes, T. F., & Imparato, J. C. P. (2016). Retenção prolongada de dente decíduo por impactação de dente supranumerário em criança de 12 anos. *Revista da Associação Paulista de Cirurgiões Dentistas*, 70(3), 268-272.

- Crossetti, M. D. G. O. (2012). Revisión integrativa de la investigación en enfermería, el rigor científico que se le exige. *Revista Gaúcha de Enfermagem*, 33, 10-11.
- Cruz, M. C. C. D., Simonato, L. E., Tomo, S., Boer, N. P., & Borges, A. F. S. (2015). Diagnóstico e conduta clínica perante dentes supranumerários localizados em pré-maxila: relato de um caso. *Rev. odontol. Univ. Cid. São Paulo (Online)*, 258-262.
- Dias, G. F., Hagedorn, H., Maffezzolli, M. D. L., Silva, F. D. F. D., & Alves, F. B. T. (2019). Diagnosis and treatment of supernumerary teeth in the pediatric clinic-case report. *Revista Cefac*, 21(6), e16318.
- Ferreira-Junior, O., De Ávila, L. D., da Silva Sampieri, M. B., Dias-Ribeiro, E., Chen, W. L., & Fan, S. (2009). Impacted Lower Third Molar Fused with a Supernumerary Tooth—Diagnosis and Treatment Planning Using Cone-Beam Computed Tomography. *International journal of oral science*, 1(4), 224-228.
- Godinho, M., Figueiredo, A., & Correia, A. (2014). Dentes supranumerários: um achado radiológico. *Acta Médica Portuguesa*, 27(2), 275-275.
- Hlaing, E. E. H., Ishihara, Y., Fujisawa, A., Yamashiro, T., & Kamioka, H. (2020). Orthodontic management of a non-syndromic patient with concomitant bimaxillary hypohyperdontia: a case report. *Dental Press Journal of Orthodontics*, 25(01), 36-46.
- Maia, A. C. D. S. A., Santos, M. O., Simões, F. X. P. C., Rodrigues, S., Novaes, T. F., & Imparato, J. C. P. (2015). Tracionamento de incisivo central superior permanente impactado pela presença de um mesiodente: relato de caso. *Revista da Faculdade de Odontologia-UPF*, 20(1).
- Martorelli, S. B. D. F., Lacerda, É. P. D. M., & Andrade, F. B. M. D. (2018). Microtooth supernumerary included in Zygomatic root. *RGO-Revista Gaúcha de Odontologia*, 66(01), 82-87.
- Moreira, D. D., de-Azevedo-Vaz, S. L., Melo, S. L. S., & Freitas, D. Q. D. (2014). Fusão incomum de distomolar com terceiro molar avaliado por tomografia computadorizada de feixe cônico. *Stomatos*, 12-17.
- Paashaus, A. C. D. L., Fazoli, V., Gisfrede, T. F., Posses, B. P. D., Moreira, K. M. S., Gimenez, T., & Imparato, J. C. P. (2022). Extraction of supernumerary teeth in a hospital setting: case report in pediatric dentistry. *RGO-Revista Gaúcha de Odontologia*, 70, e20220024.
- Mafra, R. P., Vasconcelos, R. G., Vasconcelos, M. G., Queiroz, L. M. G., & Barboza, C. A. G. (2013). Desenvolvimento dental: aspectos morfogênicos e relações com as anomalias dentárias do desenvolvimento. *Revista Brasileira de Odontologia*, 69(2), 232.
- Paashaus, A. C. D. L., Fazoli, V., Gisfrede, T. F., Posses, B. P. D., Moreira, K. M. S., Gimenez, T., & Imparato, J. C. P. (2022). Extraction of supernumerary teeth in a hospital setting: case report in pediatric dentistry. *RGO-Revista Gaúcha de Odontologia*, 70, e20220024.
- Pereira, A. S., Shitsuka, D. M., Parreira, F. J., & Shitsuka, R. (2018). Metodologia da pesquisa científica.
- Pereira, V. X., da Silva, A. P., Carlesso, J. S., & Campos, M. F. (2019). Um caso raro de quarto molar maxilar: um relato de caso. *Journal of Human Growth and Development [revista em Internet]*.
- Reis, L. F. G., Giovanini, A., Namba, E. L., da Silva, E. L. F. M., & Garcia, M. A. (2006). Dentes supranumerários retidos interferindo no tratamento ortodôntico. *RSBO*, 3(2), 20-5.
- Ruschel, H. C., Diamante, M., & Kramer, P. F. (2015). Hypo-hyperdontia: a case report. *RGO-Revista Gaúcha de Odontologia*, 63(3), 331-336.
- Santos, R. D., de Carvalho, M. T., Coelho, P. M., de Queiroz Moura, R., & Correia, K. V. D. (2020). Combinación quirúrgica: una necesidad en Odontopediatría. *Revista de Odontopediatría Latinoamericana*, 7(2), 151-150.
- Schwartz, J. P., Somensi, D. S., Yoshizaki, P., Reis, L. L. S., Lauris, R. D. C. M. C., Silva Filho, O. G. D., ... & Garib, D. G. (2014). Prevalence of dental anomalies of number in different subphenotypes of isolated cleft palate. *Dental press journal of orthodontics*, 19, 55-59.
- Simanke, F. S., Cunha, J. M. A. Á. D., Cechin, L. H., & Stolz, A. D. S. B. (2021). Tratamento cirúrgico de mesiodentes sob sedação consciente com óxido nítrico: relato de caso clínico. *RFO UPF*, 213-220.
- Souza, M. F. D., Andrade, M. X. D., Costa, M. R. C., Marques, M. V. C., Néri, J. D. S. V., & Dantas, J. B. D. L. (2024). Exodontia de supranumerário paramolar e de primeiro molar com destruição coronária em região de maxila: relato de caso. *Rev. Flum. Odontol.(Online)*, 21-28.
- Torres, P. F., Simplício, A. H. D. M., Luz, A. R. C. A., Lima, M. D. D. M. D., Moura, L. D. F. A. D. D., & Moura, M. S. D. (2015). Anomalias dentárias de número em pacientes ortodônticos. *Revista de Odontologia da UNESP*, 44, 280-284. <https://pesquisa.bvsalud.org/portal/resource/pt/biblio-1252851> .